Herstellung einer monolithischen Seitenzahnkrone: Tipps und Tricks vom Praktiker

Thorsten Mann

Pro Jahr stelle ich circa 400 bis 500 Restaurationen mit dem CEREC®-System (Sirona) her. Anhand eines Beispiels aus meiner Praxis stelle ich im Folgenden eine unserer bewährten Vorgehensweisen vor.

Ausgangssituation

Der Patient stellte sich mit einer Fraktur an Zahn 25 vor. Der Zahn war seit Jahren mit einer Amalgamfüllung versorgt. Die bukkale Lamelle war supragingival abgebrochen. Provisorisch wurde bukkal Glasionomerzement aufgebracht (Abb. 1). Wir entschlossen uns zu einer vollkeramischen Teilkrone aus VITABLOCS TriLuxe.

Digitale Abdrucknahme

Der Behandlungsablauf folgt in der Regel immer den gleichen Gesetzmäßigkeiten. Früher habe ich zuerst den Zahn beschliffen und dann das Bissregistrat genommen und holographiert. Die Folge war, dass ich viel einschleifen musste, so dass die Wandstärke der Restauration darunter litt. Heute bohre ich in die vorhandene insuffiziente Restauration eine Vertiefung, um einen sicheren Halt für das Registriermaterial zu schaffen (Abb. 2 und 3). Ich bevorzuge für die digitale Bissregistrierung Futar Occlusion® (Kettenbach), weil es einen sehr hohen Kontrast aufweist und in weniger als einer Minute bereit zur Weiterverarbeitung ist. Zudem lässt es sich sehr leicht beschneiden, sogar mit dem Heidemannspatel. Während das Material aushärtet, wird in der CEREC®-Software (CEREC V3.85) bereits der neue Patientenfall angelegt.

Beim Scanpuder setze ich seit über einem Jahrzehnt auf VITA Powder Scan Spray aus der herkömmlichen Treibgasflasche. Um ein Verklumpen der Puderpartikel zu vermeiden, kann das Pulver beim Einfüllen mittels Trichter durch einen Nylonstrumpf gesiebt werden. Es sollte jedoch stets nur eine sehr geringe Menge in den Vorratsbehälter gefüllt werden (< 0,5 cm hoch).

Beim Scan des Registrats wird die Kamera auf den Nachbarzähnen aufgesetzt. Das bedeutet in diesem Fall approximal zwischen 26 und 27. Das Aufsetzen in einer Fissur bzw. einem Approximalraum ist aus meiner Erfahrung empfehlenswert, weil man die Kamera damit besonders stabil und ruhig halten kann. Bei der Aufnahme der Präparation und des Antagonisten ist die Position in der approximalen Rille gut wiederzufinden, das bedeutet, dass man gleiche Bildausschnitte generiert, die digital übereinandergelegt werden. Auf diese Weise kann das System zwischen Präparation und Antagonist einfacher korrelieren, da der Rechner mit gleichen Bildausschnitten arbeiten kann Insbesondere bei Frontzahnkronen ist dieser Aspekt wichtig, da es ansonsten schwer wird, Mock Ups einzulesen.

Die Aufnahme der Präparation

Abbildung 4 zeigt den fertig beschliffenen Zahn. Die Ränder werden möglichst supragingival platziert, um dadurch so viel Zahnschmelz wie möglich zu erhalten. Beim Scan der Präparation wird die Kamerastütze erneut im distalen Approximalraum zwischen Zahn 26 und 27 abgelegt (Abb. 5). Die Aufnahme erfolgt zunächst von okklusal. Anschließend wird die Kamera nach bukkal und palatinal anguliert, um trotz Unterschnitten hier die gesamte Oberflächenstruktur zu scannen. Zur Erfassung zusätzlicher Informationen in den Approximalbereichen wird die Aufnahmeeinheit anschließend in

Abb. 1: Der amalgamgefüllte Zahn 25 ist frakturiert; bukkal wurde provisorisch Glasionomerzement aufgebracht.

Abb. 2: Für einen besseren Halt des Bissregistrats wird eine Vertiefung angelegt.

Abb. 3: Bissregistrat überzogen von Scanpuder.

Abb. 4: Präparation für Versorgung mit Teilkrone.

Verwendete Materialien und Geräte:

CEREC®-System (Sirona Dental Systems GmbH, Bensheim)

(Kettenbach, Eschenburg)

CEREC V3.85 von Sirona Dental Systems GmbH, Bensheim)

VITA Powder Scan Spray (VITA Zahnfabrik H. Rauter GmbH & Co. KG, Bad Säckingen)

CEREC® Schleifeinheit (Sirona Dental Systems GmbH, Bensheim) aus VITABLOCS Triluxe (VITA Zahnfabrik H. Rauter GmbH & Co. KG, Bad Säckingen)

Scotchbond™ Universal Adhäsiv (3M ESPE AG, Seefeld)

Panavia™ (Kuraray Europe GmbH, Hattersheim a.M.)

mesio-distaler Richtung um circa 45 Grad gedreht. Manchmal kann die Kamera sogar um 90 Grad gedreht werden. Der Vergleich zwischen Abbildung 6 und 7 zeigt, dass durch Einlesen des Bildes 6 in den Bildkatalog mehr Oberflächenpunkte erfasst werden und das System dank der zusätzlichen Daten den Approximalraum exakter abbilden kann.
Die Kontrolle des Scans halte ich für außerordentlich wichtig – nicht zuletzt, um die Güte der Arbeit zu beurteilen und eventuelle Fehler oder Makel zu sehen. Ein Blick auf unseren Scan der Präparation (siehe Abb. 6) lässt dann auch erkennen, dass bei der Präparation offensichtlich die Verblendung der Krone auf Nachbarzahn 26 minimal angeschliffen wurde. Dies hat keinen Einfluss auf die Lebensdauer der Restauration, es demonstriert aber auch, dass die digitale Vergrößerung die Realität sehr präzise abbildet. Im Mund ist die Stelle mit bloßem Auge kaum zu erkennen.

Herstellung, Nachbearbeitung und Eingliederung

Nach Abschluss der digitalen Abformung generiert das System eine passende Teilkrone, die daraufhin mit der CEREC® Schleifeinheit aus VITABLOCS TriLuxe gefertigt wird. Die ausgeschliffene Restauration kann direkt im Patientenmund einprobiert werden (Abb. 8) und zeigt erfahrungsgemäß auf Anhieb eine gute Passung. Die Randleiste hätte mesial etwas höher ausfallen dürfen (Abb. 9). Abbildung 10 zeigt die Okklusionskontrolle. Hierbei ist es extrem wichtig, dass der Patient nur sehr leicht zubeißt, da eine noch nicht definitiv befestigte keramische Restauration bruchempfindlich ist.

Die ästhetische Nachbearbeitung beschränkt sich auf einen Glanzbrand mit dem gebrauchsfertigen VITA AKZENT Glaze Spray und eine Individualisierung mit Malfarben.

Vor der adhäsiven Befestigung werden Matrizen gelegt (Abb. 11 und 12). Nachdem ich alle gängigen Produkte für die Adhäsivtechnik ausprobiert habe, verwende ich mittlerweile das Scotchbond Universal Adhäsiv (3M ESPE). Es wird in einer Flasche und einer Automixspritze angeboten und enthält das von Panavia (Kuraray) bekannte MDP-Monomer. Die bedienfreundliche Darreichungsform hilft übrigens, mögliche Verfahrensfehler zu vermeiden. Zementüberschüsse sind zum Abschluss der Eingliederung sorgfältig zu entfernen (Abb. 13). Zu den Vorteilen der direkten Chairside-Versorgung

Dr. Thorsten Mann

- *1993 Examen an der Philipps-Universität Marburg*
- *1994-1995 Vorbereitungsassistent in Kassel*
- *1996-1999 Assistent an der Poliklinik für Zahnerhaltung in Mainz*
- *Seit 2000 selbstständig bei „Zahnärzte im Gutenbergcenter" in Mainz*
- *Seit 2012 Fortbildungsreferent bei „Zahnärzte im THE SQUAIRE" in Frankfurt am Main*

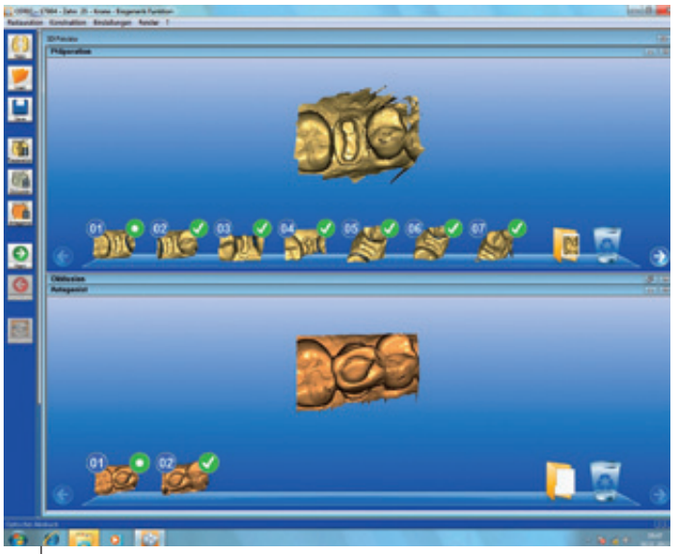

Abb. 5: Aufnahmekatalog: Oben die Präparation, unten das Bissregistrat.

Abb. 6: Die Approximalbereiche …

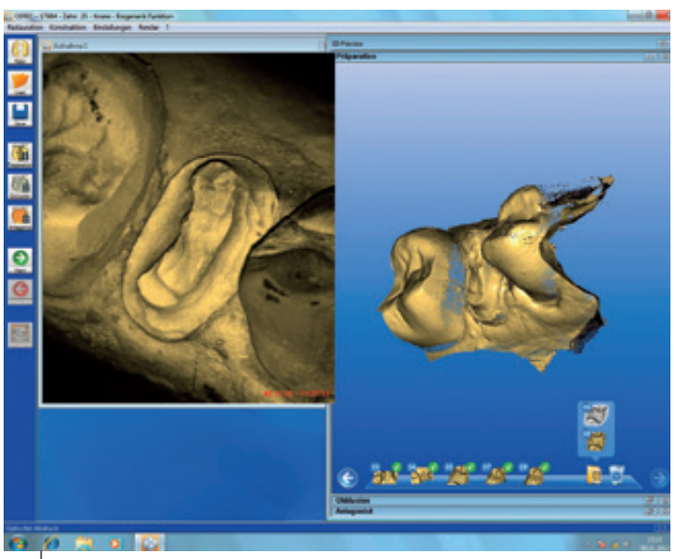

Abb. 7: … werden durch das Einlesen von Bild 6 in den Bildkatalog exakter dargestellt werden.

Abb. 8: Einprobe direkt nach dem Ausschleifen der Teilkrone aus VITABLOCS TriLuxe.

Abb. 9: Bukkale Ansicht bei der Einprobe.

Abb. 10: Kontrolle der Okklusalkontakte.

Abb. 11: Nach Legen der Matrizen …

Abb. 12: … kann mit der adhäsiven Befestigung begonnen werden.

Abb. 13: Zementüberschüsse sind sorgfältig zu entfernen.

Abb. 14: Das Endergebnis direkt nach Eingliederung.

gehört, dass vor der adhäsiven Befestigung keinerlei provisorische Befestigungszemente entfernt werden müssen. Dies ist z. B. bei Inlaykavitäten sehr schwierig. Dennoch darf meines Erachtens niemals mit Natriumbikarbonat auf Dentin pulvergestrahlt werden, da dies die Haftkraft immens reduziert.[1] Abbildung 14 zeigt das Endergebnis direkt nach dem Einsetzen.

Schlusswort

Dieses Fallbeispiel spiegelt meine aktuelle Verfahrensweise und Meinung wider, welche auf etwa zehn Jahren reiner Chairside-Anwendung des CEREC®-Systems begründet sind. Sicherlich reichen die zahntechnischen Fähigkeiten eines Zahnarztes nicht an die eines Zahntechnikermeisters mit seiner langjährigen Erfahrung heran. Aber in Abwägung der unterschiedlichen relevanten Parameter können Patienten auch auf diesem Wege sehr ordentlich versorgt werden.

Mein Praxistipp

Wenn einmal etwas schief geht, sollten Sie das zum Anlass nehmen, daraus möglichst viel zu lernen. Seit 2007 führe ich eine spezielle Patientenkartei mit dem Titel „Dumm gelaufen". Jeder Fall, in dem eine Krone - aus welchen Gründen auch immer - neu angefertigt wurde, wird hier vermerkt. Aktuell umfasst die Kartei 103 Patientenfälle. Durch diesen bewussten Umgang mit Misserfolgen erzielen wir eine hohe Lernkurve und optimieren den eigenen Workflow von Mal zu Mal.

[1] *Vgl. R. Frankenberger, U. Lohbauer, F. Tay, M. Taschner, S. Nikolaenko: The effect of different air-polishing powders on dentin bonding. In: Dental Clinic 1, Operative Dentistry and Periodontology, University of Erlangen-Nuremberg, Erlangen*

Abrechnungsbeispiel: Herstellung einer monolithischen Seitenzahnkrone

Kerstin Salhoff

Heil- und Kostenplan Privat

Privat-Pl.														¾KMm				
Befund		f												pw			f	
	re	18	17	16	15	14	13	12	11	21	22	23	24	25	26	27	28	**li**
		48	47	46	45	44	43	42	41	31	32	33	34	35	36	37	38	
Befund		f															f	
Privat-Pl.																		

Zähne	Geb.-Nr.	Bezeichnung	Anz.	Faktor	Grund	Betrag
		--- MONOLITHISCHE CEREC TEILKRONE ---				
		-- Musterbeispiel nach GOZ 2012 --				
	0030	Aufstellung eines schriftlichen Heil- und Kostenplans nach Befundaufnahme und gegebenenfalls Auswertung von Modellen	1	2,3000		25,87
26	ä1	Beratung auch mittels Fernsprecher	1	2,3000		10,72
	ä5	Symptombezogene Untersuchung	1	2,3000		10,72
25	0070	Vitalitätsprüfung eines Zahnes oder mehrerer Zähne einschließlich Vergleichstest, je Sitzung	1	2,3000		6,47
25	0090	Intraorale Infiltrationsanästhesie	1	2,9800		10,06
	vm001	Ultracain DS Forte	1	1,0000		0,75
25	2030	Besondere Maßnahmen beim Präparieren oder Füllen von Kavitäten (z.B. Separieren, Beseitigen störenden Zahnfleisches, Stillung einer übermäßigen Papillenblutung), je Kieferhälfte oder Frontzahnbereich	1	2,3000		8,41
25	2180	Vorbereitung eines zerstörten Zahnes mit plastischem Aufbaumaterial zur Aufnahme einer Krone	1	3,5000		29,53
		!! ggf. fallen nachfolgende Begleitleistungen an:				
25	2197	Adhäsive Befestigung (plastischer Aufbau, Stift, Inlay, Krone, Teilkrone, Veneer, etc.) bei adhäsiver Aufbaufüllung ist neben der GOZ 2180 die GOZ 2197 berechenbar!	1	3,3400		24,42
25	ä5000	Röntgen Zähne, je Projektion	1	1,8000		5,25
25	3070	Exzision von Schleimhaut oder Granulationsgewebe, als selbstständige Leistung	1	2,9000		7,34
	4020	Lokalbehandlung von Mundschleimhauterkrankungen gegebenenfalls einschließlich Taschenspülungen, je Sitzung	1	2,3000		5,82
25	4055	Entfernung harter und weicher Zahnbeläge gegebenenfalls einschließlich Polieren an einem mehrwurzeligen Zahn	1	2,3000		1,68
24-27	0065	Optisch-elektronische Abformung einschließlich vorbereitender Maßnahmen, einfache digitale Bissregistrierung und Archivierung, je Kieferhälfte oder Frontzahnbereich	3	2,3000		31,05
34-37	0065	Optisch-elektronische Abformung einschließlich vorbereitender Maßnahmen, einfache digitale Bissregistrierung und Archivierung, je Kieferhälfte oder Frontzahnbereich	1	2,3000		10,35
vmfuta	Futar	Bissmaterial § 4 /3 GOZ in Verb. m.§ 10 GOÄ	1	1,0000		3,77
25	2030	Besondere Maßnahmen beim Präparieren oder Füllen von Kavitäten (z.B. Separieren, Beseitigen störenden Zahnfleisches, Stillung einer übermäßigen Papillenblutung), je Kieferhälfte oder Frontzahnbereich	1	2,3000		8,41
		!! ggf. wird die GOZ 2040 bei Eingliederung mit Kofferdam notwendig, auch kann nach der Eingliederung die GOZ 2010 notwendig werden!				
25	2220	Versorgung eines Zahnes durch eine Teilkrone mit Retentionsrillen oder -kästen oder mit Pinledges einschließlich Rekonstruktion der gesamten Kaufläche, auch Versorgung eines Zahnes durch ein Veneer	1	3,4000		395,26
25	2197	Adhäsive Befestigung (plastischer Aufbau, Stift, Inlay, Krone, Teilkrone, Veneer, etc.)	1	3,5000		25,59
				Zwischensumme Zahnarzthonorar:	**EUR**	**616,95**

Zähne	Geb.-Nr.	Bezeichnung	Anz.	Faktor	Grund	Betrag

Die Wahl des Steigerungsfaktors, die Materialkosten, sowie notwendige Begleitleistungen sind individuell auf den Einzelfall und die Praxis-Besonderheiten abzustimmen.
Die Erstellung des Kostenvoranschlages basiert auf der GOZ 2012 unter Berücksichtigung der stes veränderten Kommentare. In Zweifelsfragen sprechen Sie bitte mit Ihrer Kammer. Es ist nicht möglich alle hier verwendeten Positionen standardisiert abzurechenen. Jede Therapieplanung,Behandlung und Abrechnung ist von der jeweiligen Situation des Patienten abhängig. Inhalt ohne Gewähr.
Anmerkung:
Die Teilkrone würde bei einem GKV-Versicherten den Festzuschuß-Bestimmungen entsprechend als gleichartige Verorgungsform berechnet werden.

Zahnarzthonorar	**EUR**	**616,95**
Verbrauchsmaterial	**EUR**	**4,52**
Material- und Laborkosten (geschätzt)	**EUR**	**394,27**
Behandlungskosten insgesamt (geschätzt)	**EUR**	**1015,74**

Labor-Leistungen Eigenlabor

Lst.-Nr.	Bezeichnung	MwSt	Preis	Anz.geplant	Betrag
00724	Zahnfarbenbestimmung II		17,95	1	17,95
00732	Desinfektion Abruck/Werkstück/Scanner-Mundstück		4,85	1	4,85
02285	Teilkrone aus Keramik gefräst		191,73	1	191,73
02286	Krone digitalisiert und konstruiert, incl. Softwarenutzung		66,00	1	66,00
02689	Farbgebung durch Bemalen		41,28	1	41,28
05306	Keramik/gegossenes Glas konditionieren		19,00	1	19,00
05401	Keramik/gegossenes Glas ätzen		23,46	1	23,46
F008	Material Cerec-Block Vitablocs TriLuxe (Kategorie 1)		30,00	1 3	0,00
			Summe (geschätzt)	**EUR**	**394,27**