Die Copy-and-paste-Versorgung

Yassine Harichane

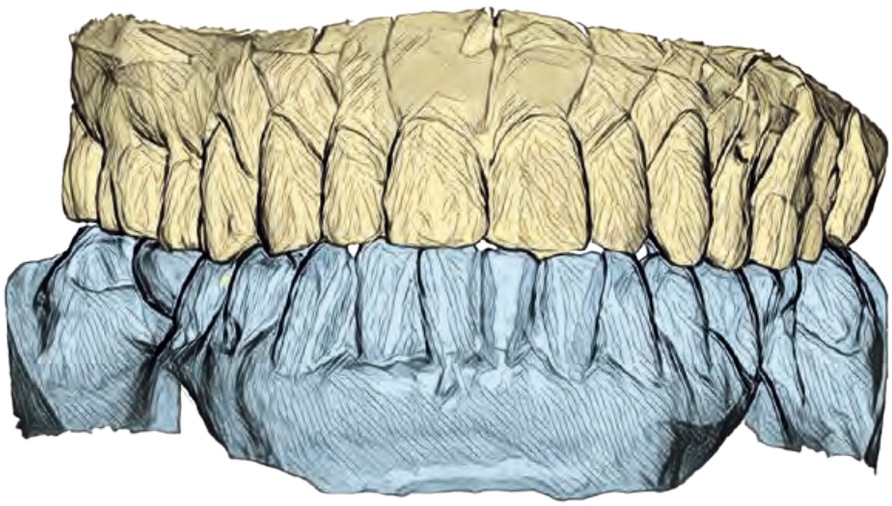

Die Natur fasziniert uns seit jeher mit ihrer Schönheit. Landschaften, Sonnenuntergänge oder die filigranen Strukturen eines Blatts versetzen uns mit ihrer natürlichen Ästhetik in Staunen. Das Ziel eines Künstlers ist es oftmals, die Natur in den verschiedensten Disziplinen nachzubilden, ob in Malerei, Bildhauerei, Musik oder Fotografie. In der Zahnheilkunde kann man durchaus Parallelen hierzu sehen. Zähne und Weichgewebe zeigen unter makro- und mikroskopischer Betrachtung Strukturen, die all ihre Schönheit ausmachen. Selbst das Lächeln weist charakteristische Merkmale auf, die als schön angesehen werden, oder auch nicht. Wie Künstler bringen auch Zahnärzte und Zahntechniker ihre Fähigkeiten ein, um naturgetreue Restaurationen zu kreieren. Bei der Imitation der Natur kommt jedes Detail ebenso zum Tragen wie die harte Arbeit in der Praxis.

Sowohl für Zahnarztpraxen als auch Dentallabore ist es dabei ein großer Vorteil, dass die Technologie beträchtliche Fortschritte gemacht hat, weshalb natürlich aussehende Ergebnisse heute einfacher zu erzielen sind. Gleichzeitig wird der Weg für neue praktische Methoden geebnet. Auch die Durchführung einer einzelnen Restauration an einem mittleren Schneidezahn des Oberkiefers kann sowohl technisch als auch künstlerisch eine Herausforderung darstellen. Ob Füllung, Krone oder Implantat, alle künstlerischen Fertigkeiten des Zahnarztes müssen eingebracht werden, denn der Patient erwartet natürlich ein zum benachbarten Zahn symmetrisches Ergebnis. Dank der jüngsten Technologien ist dies so einfach wie die Verwendung der Funktionen „copy & paste" am Computer. Der Zahnarzt hat sich vom Künstler zum Computerexperten weiterentwickelt und verfolgt dennoch dasselbe Ziel: die Natur in all ihrer Perfektion zu kopieren. Anhand eines klinischen Falls, ohne Einsatz eines Intraoralscanners, soll der Arbeitsablauf bei Anwendung der CAD/CAM-Technologie näher betrachtet werden. Die Fähigkeit zum Kopieren der Natur rückt dadurch für den Anwender in Reichweite.

Vorbereitung

Im vorliegenden klinischen Fall (Abb. 1 und 2) möchte die Patientin die Ästhetik ihres Lächelns verbessert bekommen, ohne dabei bestimmte charakteristische Merkmale zu verlieren, die sie als Teil ihres Erscheinungsbilds und ihrer Persönlichkeit betrachtet.

Abb. 1: Ausgangssituation: Anfängliches Lächeln.

Abb. 2: Ausgangssituation: Frontalansicht.

Die Frontzähne des Oberkiefers weisen kariöse Läsionen und defekte Restaurationen auf, sind aber in ihrer Form insgesamt zufriedenstellend und sie haben trotz der Mängel einen gewissen Charme. Zwar ist das ästhetische Aussehen auch der sichtbaren Prämolaren nicht optimal, aber das Budget der Patientin beschränkt die Behandlung auf die Schneide- und Eckzähne. Als Erstes wird eine Situationsabformung des oralen Zustands vor dem Eingriff genommen. Wenngleich die Abmessungen und das Aussehen nicht allen Regeln der Ästhetik in der Zahnheilkunde entsprechen, sollen sie erhalten bleiben, weil sie patientenspezifische Merkmale aufweisen und die dynamische Okklusion darüber hinaus auch nicht beeinträchtigen.

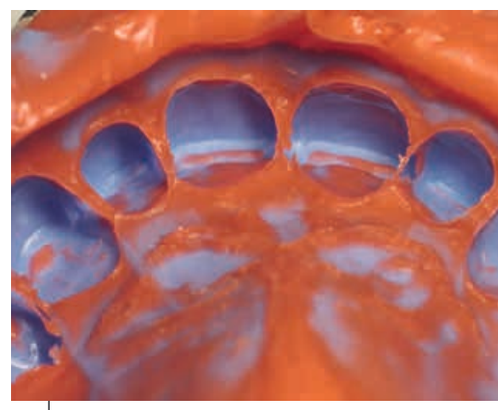

Abb. 3: Abformung mit V-Posil (VOCO).

Die Abformung könnte auch mit einem Intraoralscanner erstellt werden. Jedoch verfügt nicht jeder Zahnarzt über einen Intraoralscanner. Die derzeit auf dem Markt verfügbaren Materialien erlauben ebenso zufriedenstellende Abformungen und sind für jeden Zahnarzt zugänglich und verfügbar. Eine einzeitige Abformung mit Polyvinylsiloxan-Abformmaterial in zwei Viskositäten (V-Posil Putty Fast und X-Light Fast, VOCO) wird in diesem Fall durchgeführt, um die klinische Ausgangssituation zu erfassen (Abb. 3).

Temporäre Versorgung

Im zweiten Behandlungsschritt sollen die provisorischen Kronen durch Kopieren der Zähne und Überführung in Bilddaten hergestellt werden.

Nach der Präparation der Zähne wird die Abformung ins Labor gegeben, wo der Scan erfolgt und die provisorischen Kronen entworfen werden. Die meisten CAD/CAM-Programme besitzen diese Copy-and-paste-Funktion (Abb. 4), weshalb der Scan- und Designvorgang weniger als eine Stunde in Anspruch nimmt.

Die sechs Provisorien werden anschließend mit imes-icore 250i eineinhalb Stunden aus einer Komposit-Ronde herausgefräst, die für Langzeitprovisorien besonders geeignet ist (Structur CAD, VOCO) (Abb. 5 und 6). Das Ausarbeiten der Provisorien – Überprüfen der Kontaktpunkte, Okklusionskontrolle und Politur – dauert 30 Minuten. Die Kronen können daher spätestens zwei Tage nach der Abformung von einem gewerblichen Labor ausgeliefert werden. Das Ergebnis erscheint dank der ästhetischen Eigenschaften des Materials beeindruckend natürlich (Abb. 7). Das Material lässt sich einfach polieren, die Farbnuancen wirken natürlich und eine nachträgliche, individuelle Charakterisierung ist möglich.

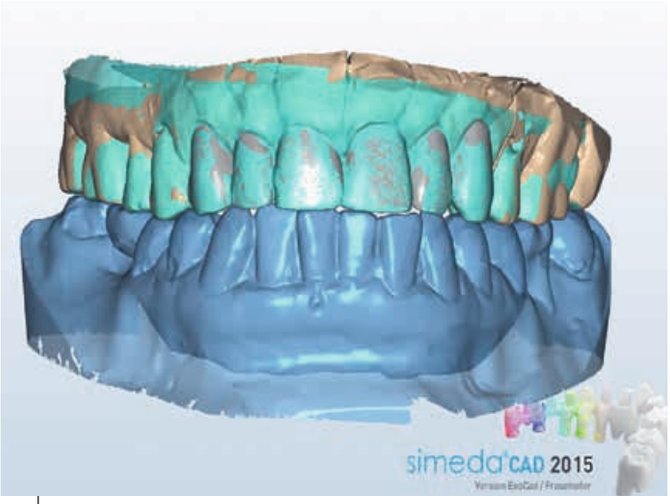

Abb. 4: Screenshot der Designsoftware (exocad Version 2015.3).

Abb. 5: Komposit-Ronde Structur CAD disc (VOCO).

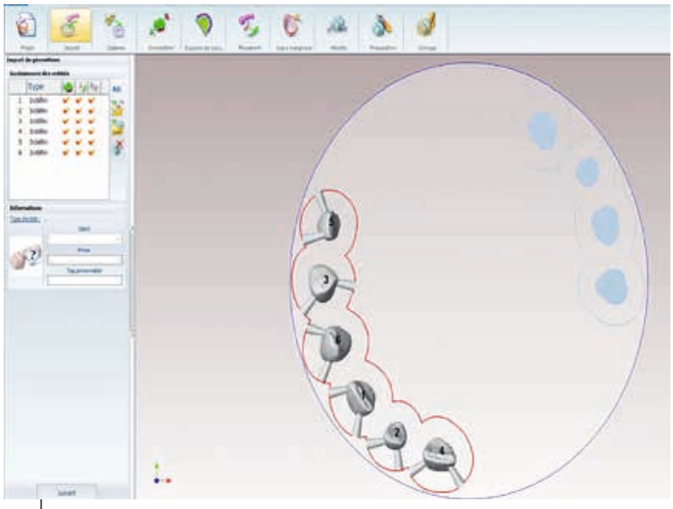

Abb. 6: Screenshot der Nesting-Software (Work NC Dental Version 2018 R2).

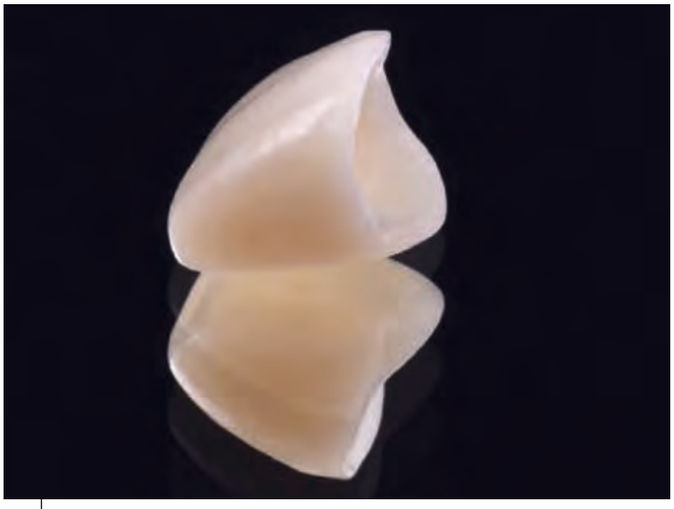

Abb. 7: Provisorische Krone aus Structur CAD (VOCO).

Was die Form anbelangt, so weisen die Provisorien eine Asymmetrie auf, wie sie nur in der Natur zu finden ist. Dies lässt sie zugleich ansprechend erscheinen. Die Provisorien werden temporär eingesetzt, auch um das prothetische Ziel vorab validieren zu können (Abb. 8 und 9).

Die hervorzuhebende Biokompatibilität des Materials ermöglicht eine maximale Mundverweildauer von drei Jahren. Dadurch ist das Material für komplexe Fälle besonders gut geeignet, insbesondere im Rahmen von parodontalen Rehabilitationen. Die Materialeigenschaften sorgen nicht nur für eine herausragende Abriebfestigkeit, sondern ermöglichen auch die Reparatur mit einem herkömmlichen Komposit. In diesem Fall wurden die Provisorien nur eine Woche im Mund belassen, während die definitiven Versorgungen im Dentallabor vorbereitet wurden. Beim Entfernen der Provisorien konnten keine Defekte festgestellt werden.

Fertigstellung

Im letzten Behandlungsschritt, nachdem die Provisorien nochmals funktionell und ästhetisch am Patienten validiert wurden, konnten die definitiven Keramikkronen (IPS e.max, Ivoclar Vivadent) hergestellt werden. Dabei wurde erneut der ursprüngliche Scan als Grundlage verwendet. Die tempo-

Abb. 8: Anprobe der provisorischen Kronen.

Abb. 9: Lächeln mit provisorischen Kronen.

Abb. 10: Endergebnis: Eingesetzte Keramikkronen.

Abb. 11: Endergebnis: Lächeln mit eingesetzten Keramikkronen.

räre Versorgung wurde entfernt und die darunterliegenden Zähne gereinigt. Nach dem Annpassen und der Kontrolle im Mund konnten die definitiven Kronen adhäsiv befestigt werden (Futurabond DC und Bifix QM, VOCO) (Abb. 10).

Das Endergebnis entspricht einem harmonischen Lächeln, bei dem die individuellen Merkmale als wichtiger Teil der „Persönlichkeit" und des Gesichts beibehalten werden konnten (Abb. 11). Der therapeutische Erfolg ist sowohl an der Gesundheit des Zahns und des Zahnfleisches als auch an der Patientenzufriedenheit und den Rückmeldungen des sozialen Umfelds der Patientin messbar. Die Fertigkeiten von Zahnarzt und Zahntechniker sind nicht nur auf das Stellen der richtigen Diagnose und das Festlegen des idealen Behandlungsplans beschränkt. Technische Fertigkeiten sind zwar auch entscheidend, aber das Nachahmen der Natur ist eine tägliche Herausforderung.

Diskussion

Die Zahnheilkunde hat es in kurzer Zeit weit gebracht. Durch die Einführung digitaler Technologien sind Zahnmedizin und Zahntechnik schneller und präziser geworden. Diese Instrumente werden zunehmend beliebter und viele Anwender statten ihre Zahnarztpraxen und Dentallabore inzwi-

Dr. med. dent.
Yassine Harichane

Dr. Yassine Harichane hat an der Universität Paris Descartes studiert (DDS, MSc, PhD) und dort mehrere Forschungsarbeiten durchgeführt. Nachdem er in Kanada eine Privatpraxis betrieben hat, ist er nun hauptberuflich als Privatzahnarzt in Frankreich tätig. Darüber hinaus ist er Autor zahlreicher Publikationen in internationalen Fachzeitschriften.

Kontakt:
Dr. Yassine Harichane
5 boulevard ile Vertime
F-85100 Les Sables Olonne
yassine.harichane@gmail.com

Anmerkung
der Redaktion:

IDS 2021
22.-25.09.2021

VOCO
Halle 10.2
Stände
N010 O019, N020 O021

schen damit aus. Anders als man glauben könnte, ist die Anschaffung eines Intraoralscanners für die Praxis nicht zwingend notwendig, um an der digitalen Entwicklung in der Zahnheilkunde teilzuhaben. Die digitale Zahnheilkunde ist vor allem ein Konzept, das – wie im vorgestellten Fall dargelegt wurde – eine unerwartete und vielleicht überraschende Funktion bietet: Copy-and-paste.

Die Vorteile der Copy-and-paste-Funktion sind zahlreich und zum Nutzen aller Beteiligten: Zahnarzt, Zahntechniker und Patient. Für den Zahnarzt liegt der wichtigste Vorteil des Kopierens und Einfügens darin, ein immer gleiches Ergebnis zu erhalten. Einerseits gestatten die aktuell verfügbaren Materialen (Kompositmaterial und Keramik) eine natürliche Nachbildung. Andererseits ermöglicht die digitale Technologie das Kopieren der Natur mit all ihren Details. Durch die Verwendung computergenerierter Provisorien können komplexe und anspruchsvolle Projekte validiert werden. Am Ende sind die Restaurationen sowohl funktional als auch ästhetisch. Sie fügen sich perfekt in die Okklusion ein, weil keine größeren Veränderungen vorgenommen wurden. Dadurch bilden sie mit den Gesichtszügen eine harmonische Einheit.

Für den Zahntechniker gehört die Copy-and-paste-Funktion zum gängigen Repertoire an Fertigkeiten. Einerseits kann der Laborscanner jedes Detail des Zahnbogens erfassen. Andererseits können Fräsmaschinen exakt immer gleiche Kronen bei Bedarf wieder und wieder herstellen. Durch das Fräsen aus einer Ronde oder eines Blocks für Provisorien wird das Behandlungsziel vorab validiert, bevor teure Materialien wie Zirkoniumdioxid oder Lithiumdisilikat verwendet werden. Im Falle etwaiger Retouren an das Labor sind die Kosten somit geringer, wenn zuvor erst ein fräsbares provisorisches Kompositmaterial verwendet wurde. Nachdem die Provisorien in situ am Patienten validiert wurden, braucht der Zahntechniker nur eine Taste zu drücken, um die definitiven Kronen im gewünschten Material herstellen zu können.

Die digitale Zahnheilkunde führt den Patienten vor Augen, welche technischen Fortschritte die Zahnheilkunde in kurzer Zeit gemacht hat. Schlechte Erinnerungen an Zahnarztbesuche in der Kindheit gehören damit heute wahrscheinlich der Vergangenheit an. Patienten haben darüber hinaus die Möglichkeit, sich ihr Lächeln aus Jugendzeiten zurückzuholen. Und noch besser: Es ist hypothetisch möglich geworden, das jugendliche Lächeln eines Kindes zu kopieren und im geschädigten Gebiss des Vaters nachzubilden. So kann das Lächeln von einer Generation an die andere weiter- aber auch wieder zurückgegeben werden.

Fazit

Die Zahnheilkunde macht zunehmend technologische Fortschritte und es ist an uns, diese zu nutzen. Das Aufkommen neuer Hilfsmittel wie Intraoralscanner und einzigartiger neuer Materialien wie z. B. fräsbare Komposite machen es möglich, neue Behandlungskonzepte und -verfahren zu entwickeln. Copy-and-paste ist zukünftig sicher zunehmend mehr Teil des Rüstzeugs von Zahnärzten und Zahntechnikern.

Danksagungen

Der Autor beglückwünscht Christophe Giraud (Zahntechniker, Frankreich) zu seinem Talent und seinen Fertigkeiten.

Ihre Praxis wird jetzt noch stylischer:

Genießen Sie höchste Qualität, prämierte Ergonomie und den individuellen Look der neuen KaVo Design Edition „Style“.

KaVo Dental GmbH | Bismarckring 39 | 88400 Biberach
www.kavo.com

KAVO
Dental Excellence

Abrechnungsbeispiel:
Die Copy-and-paste-Versorgung

Nikola Leutgeb

Beispielberechnung auf Grundlage der GOZ. Bei einem Patienten der GKV müsste hier geschaut werden, ob die Neuversorgung ausschließlich aus ästhetischen Gründen erfolgt; in diesem Fall erfolgt die Berechnung ebenfalls auf Basis der GOZ. Sind die Kronen aus zahnmedizinischer Sicht erneuerungsbedürftig, erfolgt die Abrechnung über den HKP und die Begleitleistungen über die KCH-Abrechnung. Es wird in diesem Beispiel von einem Behandlungsablauf mit physikalisch-chemischen Abdrücken ausgegangen. Bei Abformungen mit Intraoralscanner ist dieses Beispiel entsprechend anzupassen.

Zähne	Geb.-Nr.	Bezeichnung	Anz.	Bemerkung
Vorbereitung				
	Ä6	Vollständige körperliche Untersuchung mindestens eines der folgenden Organsysteme: alle Augenabschnitte, der gesamte HNO-Bereich, das stomatognathe System, die Nieren und ableitenden Harnwege (bei Männern auch ggf. einschließlich der männlichen Geschlechtsorgane) oder Untersuchung zur Erhebung eines vollständigen Gefäßstatus – ggf. einschließlich Dokumentation	1	
	Ä1	Beratung – auch mittels Fernsprecher	1	
	0060	Abformung beider Kiefer für Situationsmodelle und einfache Bissfixierung einschließlich Auswertung zur Diagnose oder Planung (zzgl. Materialkosten nach §4 (3) und Laborkosten gemäß §9)	1	
	§6 (1)	Intraorale und extraorale Fotografie zu diagnostischen oder therapeutischen Zwecken entsprechend der GOZ-Nr. xy -Leistungsbeschreibung der Gebührennummer		Im Rahmen einer zahnärztlichen Behandlung sind Fotos, die ausschließlich zu dokumentarischen Zwecken angefertigt worden sind, mit den Gebührennummern abgegolten und dürfen nicht gesondert berechnet werden. Fotos, die therapeutischen oder diagnostischen Zwecken, nicht jedoch einer kieferorthopädischen Auswertung dienen, sind analog berechnungsfähig. Aus grundsätzlichen Erwägungen empfiehlt die BZÄK keine konkrete Analoggebühr. Der PKV-Verband hält als Analoggebühr die GOZ-Nr. 6000 für angemessen.
	Hinweis §6 (1):	Zahnärztliche Leistungen, die nicht in der GOZ oder in dem für Zahnärzte geöffneten Bereich der GOÄ abgebildet sind, können gemäß § 6 Abs. 1 GOZ analog berechnet werden. Welche nach Art, Kosten- und Zeitaufwand gleichwertige Leistung aus der GOZ bzw. GOÄ als „Analog-Leistung“ herangezogen wird, liegt im Ermessen des Zahnarztes.		
	Ä5004	Panoramaschichtaufnahme der Kiefer	1	
	0030	Erstellung eines schriftlichen Heil- und Kostenplans nach Befundaufnahme und ggf. Auswertung von Modellen	1	

Zähne	Geb.-Nr.	Bezeichnung	Anz.	Bemerkung
Temporäre Versorgung 13 – 23:				
	Ä5	Symptombezogene Untersuchung	1	
	Ä1	Beratung eines Kranken, auch fernmündlich	1	
13 – 23	0080	Intraorale Oberflächenanästhesie, je Kieferhälfte oder Frontzahnbereich	1	
13 – 23	0090	Intraorale Infiltrationsanästhesie (zzgl. Materialkosten gemäß § 4 Abs. 3)	6	Bei langdauernden Behandlungen und nachlassender Anästhesiewirkung kann für die Wiederholung einer Anästhesie die GOZ-Nr. 0090 bzw. die GOZ-Nr. 0100 auch wiederholt berechnet werden. Eine Begründung ist auf der Rechnung anzugeben.
13 – 23	2030	Besondere Maßnahmen beim Präparieren oder Füllen von Kavitäten (z. B. Separieren, Beseitigen störenden Zahnfleisches, Stillung einer übermäßigen Papillenblutung), je Kieferhälfte oder Frontzahnbereich	1	1x je Präparation
OK	5170	Anatomische Abformung des Kiefers mit individuellem Löffel bei ungünstigen Zahnbogen- und Kieferformen und / oder tief ansetzenden Bändern oder spezielle Abformung zur Remontage, je Kiefer (zzgl. Materialkosten nach §4 (3) und Laborkosten gemäß §9)	2	
13 – 23	2270	Provisorium im direkten Verfahren mit Abformung, je Zahn oder Implantat, einschließlich Entfernung (zzgl. Laborkosten gemäß §9 GOZ)	6	
Nach zwei Tagen Eingliederung des Langzeitprovisoriums:				
13 – 23	7080	Versorgung eines Kiefers mit einem festsitzenden laborgefertigten Provisorium (einschließlich Vorpräparation) im indirekten Verfahren, je Zahn oder je Implantat, einschließlich Entfernung	6	Die vorgegebene Tragedauer beträgt 3 Monate. Wird das LZP weniger als 3 Monate getragen ist die Position 2270 anzusetzen.
Fertigstellung der definitiven Versorgung:				
	Ä5	Symptombezogene Untersuchung	1	
	Ä1	Beratung eines Kranken, auch fernmündlich	1	
13 – 23	0080	Intraorale Oberflächenanästhesie, je Kieferhälfte oder Frontzahnbereich	2	

Zähne	Geb.-Nr.	Bezeichnung	Anz.	Bemerkung
13 – 23	0090	Intraorale Infiltrationsanästhesie (zzgl. Materialkosten gemäß § 4 Abs. 3)	6	Bei langdauernden Behandlungen und nachlassender Anästhesiewirkung kann für die Wiederholung einer Anästhesie die GOZ-Nr. 0090 bzw. die GOZ-Nr. 0100 auch wiederholt berechnet werden. Eine Begründung ist auf der Rechnung anzugeben.
13 – 23	4050	Entfernung harter und weicher Zahnbeläge, ggf. einschließlich Polieren an einem einwurzeligen Zahn oder Implantat, auch Brückenglied	6	
13 – 23	2210	Versorgung eines Zahnes durch eine Vollkrone (Hohlkehl- oder Stufenpräparation)	6	
13 – 23	2197	Adhäsive Befestigung (plastischer Aufbau, Stift, Inlay, Krone, Teilkrone, Veneer etc.)	6	

(zzgl. Kosten Fremdlabor)

Hinweise:

1. Klären Sie Ihre Patienten VOR Beginn der Behandlung über die Tatsache auf, dass eine Kostenübernahme seitens der Versicherung nicht immer gewährleistet ist.
2. Weitere Leistungen sind denkbar, hier ist die Voraussetzung für eine korrekte und vollständige Abrechnung eine sehr gute Dokumentation in der Karteikarte.
3. Dieses Beispiel basiert auf der GOZ 2012 unter Berücksichtigung der Kommentare der Bundeszahnärztekammer. Der Inhalt ist ohne Gewähr.

ZMV Nikola Leutgeb

- *Zahnärztliche Abrechnung & Praxismanagement*
- *Freiberuflich tätig in verschiedenen Praxen im Bereich der Abrechnung*
- *Referententätigkeit für Nobel Biocare Deutschland, CompuGroup, Mediserv, Dr. Weiss & Partner GmbH, 3M Deutschland, Evident*

Kontakt:

Nikola Leutgeb
Zahnärztliche Abrechnung & Praxismanagement
Steegerstr. 10
D-41334 Nettetal
Tel. +49 (0)2153 / 8 07 39 01
nikolaleutgeb@aol.com
https://homebase24.de/abrechnung/bermich.php

kulzer.de/ONE

Venus®

VENUS DIAMOND ONE

Venus Diamond ONE
Eine einzige Farbe für die täglichen Restaurationen.

Effizient, wirtschaftlich und verträglich.

Setzen Sie auf Effizienz – das Einfarbkonzept vereinfacht Bestellung, Logistik und Anwendung in der Praxis.

Bieten Sie Langlebigkeit – langlebige Restaurationen mit über 10 Jahren klinischer Venus Diamond-Erfahrung.

Profitieren Sie von Sicherheit und Kompatibilität – ein System zur Zahnerhaltung „made in Germany".

Empfehlen Sie Verträglichkeit – frei von Bis-GMA und Bisphenol A-verwandten Monomeren.

Exklusives Aktionspaket
Venus Diamond ONE Basis Kit

© 2021 Kulzer GmbH. All Rights Reserved.
Kulzer GmbH · Leipziger Straße 2 · 63450 Hanau · Deutschland · kulzer.de

KULZER
MITSUI CHEMICALS GROUP

Jetzt Aktionspaket bestellen per Fax an 06181 9689-3897 oder per Mail an aktionen@kulzer-dental.com

Menge (max. 5 Kits pro Praxis)	☐ **Venus Diamond ONE Basis Kit – Spritzen** (2 x 4 g Spritzen Venus Diamond ONE, 1 x 1,8 g Spritze Venus Diamond Flow Baseliner, 1x 2ml Flasche iBOND Universal)	129,–€* **(Sie sparen ca. 39 %)**
	☐ **Venus Diamond ONE Basis Kit – PLT** (30 x 0,25 g PLT Venus Diamond ONE, 1 x 1,8 g Spritze Venus Diamond Flow Baseliner, 1 x 2 ml Flasche iBOND Universal)	129,–€* **(Sie sparen ca. 36 %)**

Handelspartner / Depot — Ort

Ansprechpartner / Name der Praxis — E-Mail

Straße / Hausnummer

PLZ / Ort — Datum / Unterschrift

Firmenstempel

ddm 01/2021

Mit meiner Unterschrift willige ich in die Speicherung und Verarbeitung meiner personenbezogenen Daten (Name, Adresse und E-Mail-Adresse) für Zwecke der Beratung durch die Kulzer GmbH ein. Wenn ich mich auf der Kulzer Webseite für Newsletter anmelde oder Informationen zu Produkten und Dienstleistungen anfordere, wird Kulzer meine personenbezogenen Daten unter Umständen dazu nutzen, die E-Mail-Aussendungen für mich zu optimieren und mir weitere Informationen per E-Mail zusenden. Falls ich hiermit nicht einverstanden sein sollte, kann ich dies jederzeit mitteilen, damit Kulzer meine personenbezogenen Daten entsprechend sperren bzw. löschen kann. Ich kann mich von den Mailings selbstverständlich jederzeit wieder abmelden.

* Lieferung und Berechnung der Ware erfolgen über Ihren Handelspartner. Es gelten die Preise Ihres Handelspartners. Aktion nur gültig bei teilnehmenden Fachhandel.