# 4-Quadranten-Rehabilitation nach parafunktioneller und kariöser Schädigung

*Sven Egger, Christian Berg, Markus Greven*

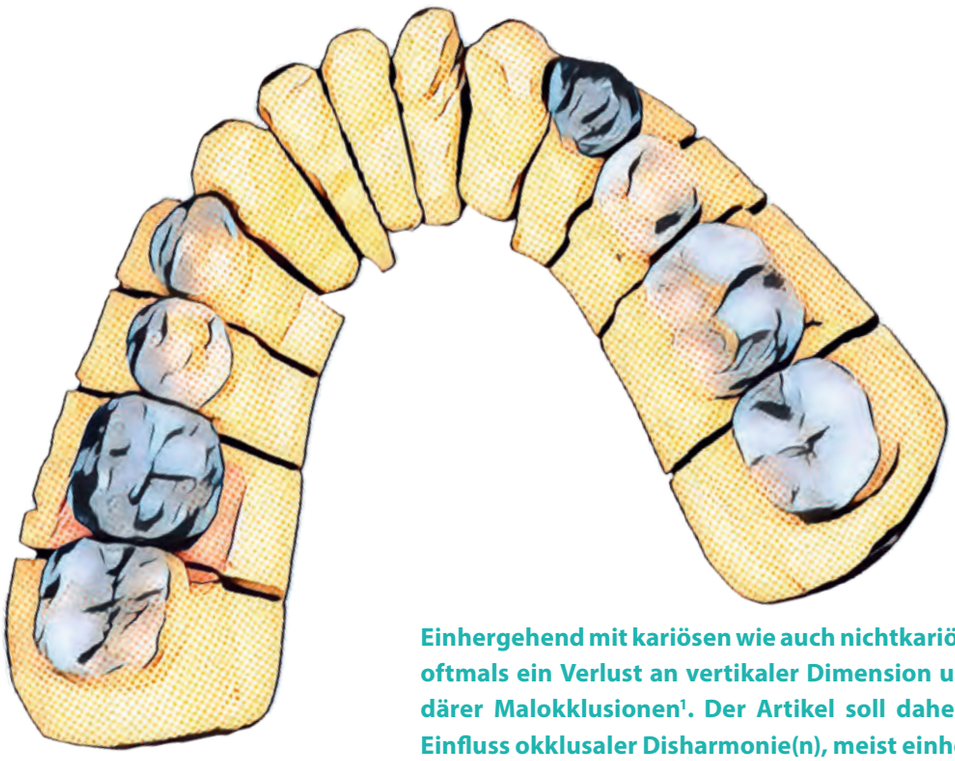

**Einhergehend mit kariösen wie auch nichtkariösen Zahnhartsubstanzdefekten zeigt sich oftmals ein Verlust an vertikaler Dimension und / oder vermehrt das Auftreten sekundärer Malokklusionen[1]. Der Artikel soll daher insbesondere den primären negativen Einfluss okklusaler Disharmonie(n), meist einhergehend mit einem Anstieg des Stresslevels im Körper und einer daraus resultierenden (vermehrten) Parafunktion (Pressen und Knirschen) wie auch sekundär bedingt kompromittierende Auswirkung(en) auf benachbarte Organsysteme (Kopfhaltung, Halswirbelsäule, Schultergürtel) aufzeigen.**

Die rasante Entwicklung im digitalen Bereich in den vergangenen zehn Jahren, der eine Vielzahl positiver Aspekte bei der vorhersagbaren Planung / Herstellung und Reproduzierbarkeit der Arbeitsabläufe zugesprochen wird, sollte sich auch mit der Frage eines funktionsgerechten Therapieansatzes beschäftigen. Offen bleibt bis heute die spannende Frage wie sich funktionelle Aspekte (klinische und instrumentelle Funktionsanalyse) in ihrer analogen Tradition mit schädelbezüglich montierten Modellen in horizontaler und vertikaler Referenzposition (Zuordnung) des Unterkiefers in einem teil- oder volljustierbaren Artikulator-System nutzbringend in ein digitales Behandlungskonzept integrieren lassen[2].

Ästhetik und Funktion gehen bei zahnärztlichen Rehabilitationen Hand in Hand. Eine digitale Schnittstelle zur Implementierung sämtlicher funktioneller Parameter aus dem analogen Artikulatorsystem in ein digitales Konzept wird laut Industrie angeboten, ist aus Sicht der Verfasser aber noch nicht praxistauglich. Die Schwierigkeit scheint hier darin zu liegen, das „Koordinaten-System menschlicher Schädel" inklusive Okklusion ohne geometrische Einbußen so in die Simulations-Situation (CAD) zu übertragen, dass die Projektion der statischen und insbesondere der dynamischen Okklusion morphologisch auch den Gegebenheiten des Patienten entspricht; was den entscheidenden Punkt bei der Herstellung funktionell exakter Kauflächen ausmacht. Hier haben derzeit noch fast alle digitalen

Systeme bestimmte Schwächen in der Erfassung und Übertragung der wirklichen Patienten-Geometrie in die virtuelle Welt, gegenüber dem gut untersuchten und bewährten analogen Artikulatorsystem. Derzeit scheint eine Kombination von analog (Aufwachsen von Hand durch den Techniker) und eines anschließenden Scans zur digitalen Fertigung funktioneller Kauflächen (CAM) einen sinnvollen Kompromiss darzustellen[3] – allerdings kann aktuell von einem „funktionell reinen digitalen Workflow" (noch) nicht ausgegangen werden. Die Versorgung mit Hochleistungskeramiken oder monolithischen Zirkoniumdioxid-Restaurationen sollten nicht standardisiert als „Airbags" mögliche Defizite im funktionellen Bereich kompensieren.

Aufgrund des immer höher werdenden Anteils von Patienten mit Abrasionen / Attritionen / Erosionen und / oder Parafunktionen steht der in diesem Artikel vorgestellte Behandlungsansatz stellvertretend für ein minimalinvasiv[4] und okklusions-prophylaktisch orientiertes Behandlungskonzept, im Sinne einer Sicherung der statischen Okklusion und Gewährleistung einer interferenzfreien dynamischen Okklusion[5, 6, 7, 8]. Dies ist insbesondere vor dem Hintergrund, dass auf Gelenkebene lediglich ein Spielraum von 0,6 – 0,8 mm vorliegt[9, 10] und die Taktilität des Kausystems noch empfindsamer reagiert (0,02 – 0,03 mm[11]) von zentraler Bedeutung bei der Rekonstruktion von Zähnen / Kauflächen.

Als Behandlungsziel wird daher eine Defensivgestaltung der Kauflächen angestrebt, um bei der Parafunktion, welche primär nicht als Pathologie, sondern als Stressventil des Patienten zu betrachten ist, das Risiko einer Überlastung / Schädigung des Kauorgans zu minimieren.

**Erhöhung der vertikalen Dimension – Problematik**

Eine Erhöhung (oder auch Absenkung) der vertikalen Dimension stellt bei Myoarthropathie sowie Tief- oder Deckbisssituation eine zusätzliche Herausforderung dar, noch dazu wenn in einem Kiefer festsitzender implantatgetragener Zahnersatz vorgesehen ist[5]. Nachfolgend soll nun im Rahmen eines synoptischen Behandlungskonzepts gezeigt werden, wie diese Problematik gelöst wird. Im Fokus standen hierbei die Funktion, die Phonetik und die Ästhetik[12, 13].

**Patientenfall: Spezielle Anamnese**

Ein 49-jähriger Patient, der bereits seit vielen Jahren regelmäßig am Recall (Dentalhygiene) unserer Praxis teilnimmt, stellte sich mit einem sanierungsbedürftigen, konservierend insuffizient versorgten Gebiss vor. Zudem zeigte sich eine Tief(Deck)bisssituation mit deutlichen Abrasionsspuren im Ober- und Unterkieferfrontzahnbereich. Das Unterkieferfrontsegment 33 – 43 stand (Angle Klasse II/2) typischerweise im „Hochstand" bzw. ist kompensatorisch supraeruptiert. Vor ungefähr zehn Jahren wurde der Zahn 42 aufgrund Engstands in unserer Praxis entfernt. Der Patient gab an, dass er mit den Zähnen knirscht. Alle anamnestisch angegebenen Beschwerden wurde subjektiv mit Grad 1 (Befundbogen Initialdiagnostik nach Slavicek) gewertet, was auf eine mittelgradige Beschwerdesituation (adaptierte Beschwerden) hindeutete.

Die allgemeine Anamnese war unauffällig. Der Patient hat keine Grunderkrankungen und nimmt keine Medikamente ein.

**Diagnose**

Aus der klinischen und röntgenologischen Befundung leiteten sich die Diagnosen, Myoartropathie, Parafunktion – Pressen und Knirschen – mit sichtbarem Zahhartsubstanzabrieb (Attrition) einhergehend mit Verlust der vertikalen Dimension, Verspannungen im Schulter- und Nackenbereich, Störung der statischen und dynamischen Okklusion (ungenügende Eckzahnführung, Latero- und Protrusionsfacetten, Mediotrusionsvorkontakte), unregelmäßiger Gingivaverlauf im sichtbaren Frontzahnbereich sowie ein konservierend insuffizient versorgtes Erwachsenengebiss ab.

Abb. 1: Portraitaufnahme en face.

Abb. 2: Front in Okklusion.

Abb. 3: Leichtes Lächeln.

Abb. 4: I-Ton

Abb. 5: Oberkieferaufbiss

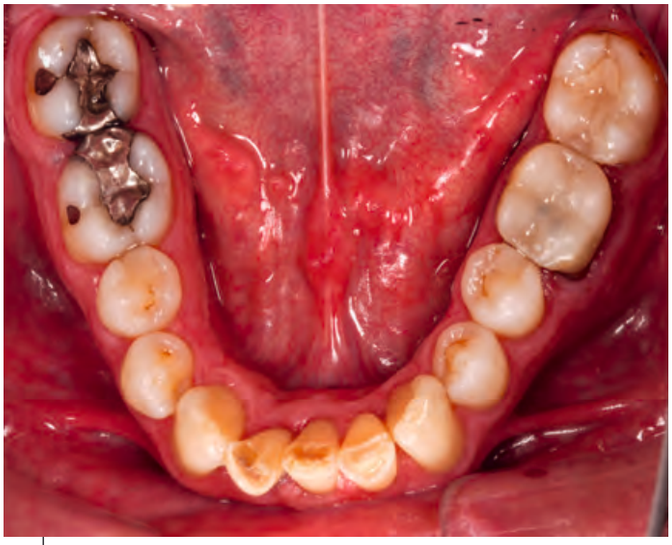

Abb. 6: Unterkieferaufbiss

*Abb. 7: Lateralansicht rechts.*

*Abb. 8: Lateralansicht links.*

*Abb. 9: Volles Lachen (Behandlungsbeginn).*

*Abb.10: OK-Front 3 – 3.*

Die Abbildungen 1 bis 14 vermitteln einen umfassenden Eindruck der Ausgangssituation.

**Vorbehandlung**

Nach Befundaufnahme und professioneller Zahnreinigung erfolgten

- die klinische Funktionsanalyse
- eine Abformung zur Herstellung von Situationsmodellen
- Aufnahme des Fotostatus
- Clinometerregistrierung (Abb. 15)
- individuelle Gesichtsbogenübertragung
- Condylografie (Axiografie)
- Bissnahme in zentrischer Kondylenposition[7] nach Deprogrammierung der Kaumuskulatur[14] mit einem Aqualizer mittels Frontjig und GC Bite Compound (Abb. 16) nach Gutowski[15]
- Wax-up / Mock-up (Abb. 17, 18, 18a)
- Extraktion des nichterhaltungswürdigen Zahnes 36
- Socket Preservation mit Knochenersatzmaterial (BioOss, Geistlich)
- Abheilphase zwei Monate (Abb. 18b, 18c)
- Etablierung einer neuen vertikalen und horizontalen Relation des Unterkiefers in ZKP (zentrischer Kondylenposition) mit temporären Kompositaufbauten 5 – 5 Unterkiefer (Tetric Evo Ceram, Ivoclar Vivadent) anhand des Wax-up (Abb. 20a) mittels transparenter Silikonschlüssel (Elite Transparent, Zhermack) (Abb. 20b, 20c, 20d, 20e)
- begleitende Kieferphysiotherapie zur Unterstützung der Adaptation an die neue VDO[16, 17, 18]
- chirurgisch ästhetische Kronenverlängerung an 21 und 22 (Abb. 20g)
- Reevaluation / Akzeptanz der neuen VDO nach Adaptationsphase von acht Wochen (Abb. 20i)

Nach erfolgter Vorbehandlung stellten sich alle für die definitive Versorgung geplanten Zähne im Ober- und Unterkiefer als sicher erhaltungswürdig dar.

Abb.11: UK-Front 3 – 3.

Abb.12: OPT-Ausgangsbild

Abb.13: Bissflügel rechts.

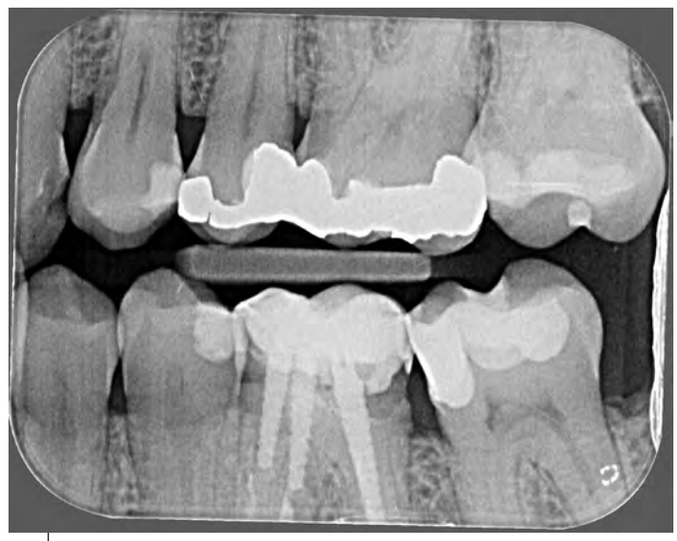

Abb.14: Bissflügel links.

Abb.15: Zentrikbissnahmne mit Frontjig nach Gutowski (vor Registrierung Deprogrammierung der Kaumuskulatur mittels Aqualizer).

Abb.16: Das Clinometer nach Behrend (Amann Girrbach) ist als Hilfs-Tool zur Ermittlung der idealen Zahnachsenstellungen und des Schneidekantenverlaufs nach erfolgter Gesichtsbogenübertragung hilfreich. Hierbei findet ein Laboranalog des klinischen Gerätes Verwendung, das vom Zahntechniker vor den Artikulator geschaltet eine achsen- und schneidekantengerechte Aufwachsung gestattet.

*Abb.17, 17a, 18 und 18a: Funktionell-ästhetisches Wax-up / Mock-up.*

**Definitive Versorgung**

- Schablonengeführte (Guided Surgery) Implantation für die definitive Versorgung im Unterkiefer (Nobel Guide, Nobel Biocare) mit Einzelzahnimplantat 036[15] (Abb. 19, 20)
- Präparation für die definitive Versorgung im Unterkiefer 37 – 47 Presskeramikteilkronen und Feldspat-Veneers (Abb. 21) / Herstellung semidigital zuerst in Wachs, via CAD/CAM gefräst und dann anschließend durch den Techniker von Hand im Artikulator nach funktionellen Gesichtspunkten nachgewachst / optimiert (Abb. 24a, 24b, 24c, 24d)
- Abdrucknahme, Zentrikbissnahme, Gesichtsbogenübertragung, Anproben und definitive Eingliederung in den Folgesitzungen (Abb. 22, 23, 25).
- Präparation für die definitive Versorgung im Oberkiefer SZB (4 – 7) Presskeramikteilkronen, Abdrucknahme, Zentrikbissnahme, Gesichtsbogenübertragung, Anproben und definitive Eingliederung in den Folgesitzungen (Abb. 26, 27, 28, 29, 30, 31).
- abschließende Präparation des OK-Frontsegments 3 – 3 zur Aufnahme von 360 Grad-Veneers (Creapress-Käppchen, vollverblendet mit Feldspatkeramik, Creation) (Abb. 32, 33, 34, 35)
- Herstellung Bruxcheckerfolie zur Überprüfung des (nächtlichen) Knirschverhaltens und als Hilfstool zur Identifizierung von Vor- oder Fehlkontakten (Abb. 36)

Die Abbildungen 37 bis 42 zeigen das überzeugende Endergebnis.

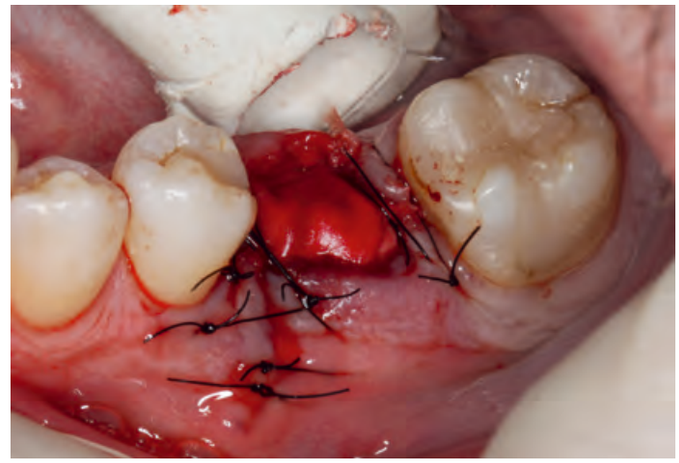

*Abb. 18b und 18c: Extraktion des nicht erhaltungswürdigen Zahnes 36 mit Socket Preservation Technique (Knochenersatzmaterial und resorbierbare Kollagenmembran).*

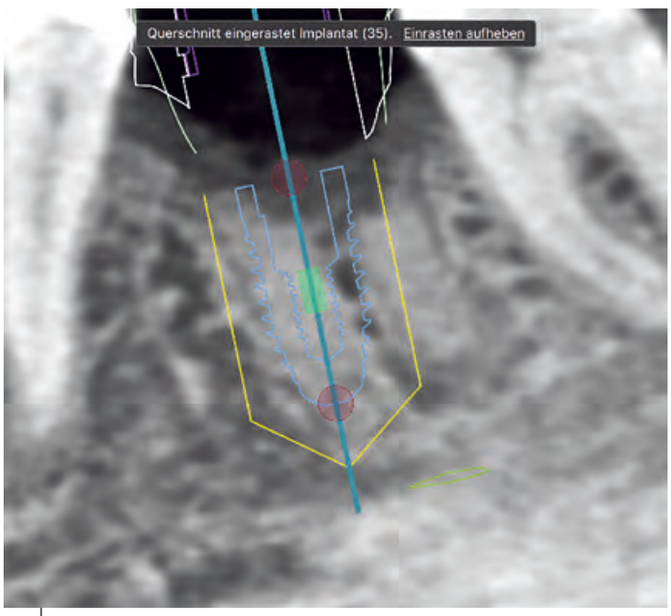


*Abb.19: Ermittlung der Implantatposition mit Planungssoftware mit anschließendem Datentransfer zur …*

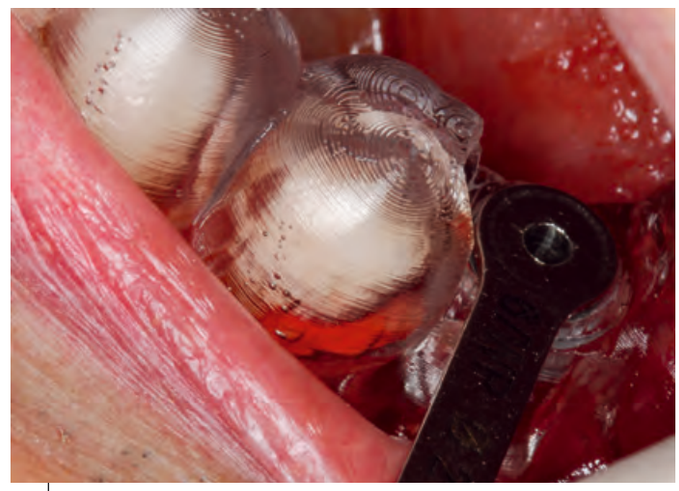

*Abb. 20a: … Herstellung einer Chirurgieschablone (Nobel Guide).*

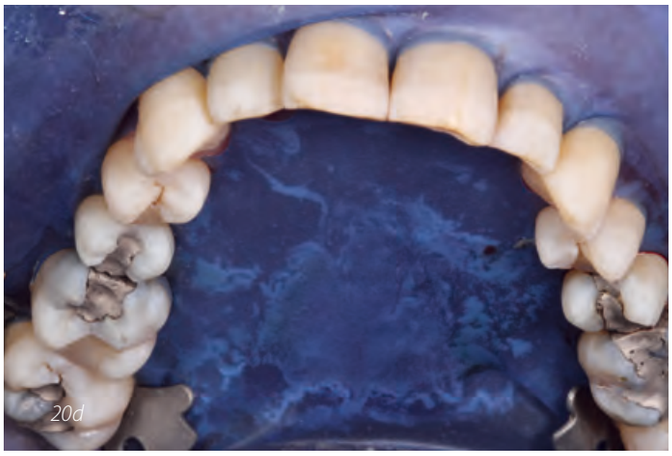

*Abb. 20b – 20f: Semipermanenter Aufbau mit Komposit / Etablierung einer neuen vertikalen und horizontalen Relation des Unterkiefers in ZKP (zentrischer Kondylenposition) mit temporären Kompositaufbauten OK / UK 7 – 7 (Tetric Evo Ceram, Ivoclar Vivadent) anhand des Wax-up mittels transparenter Silikonschlüssel (Elite Transparent, Zhermack).*

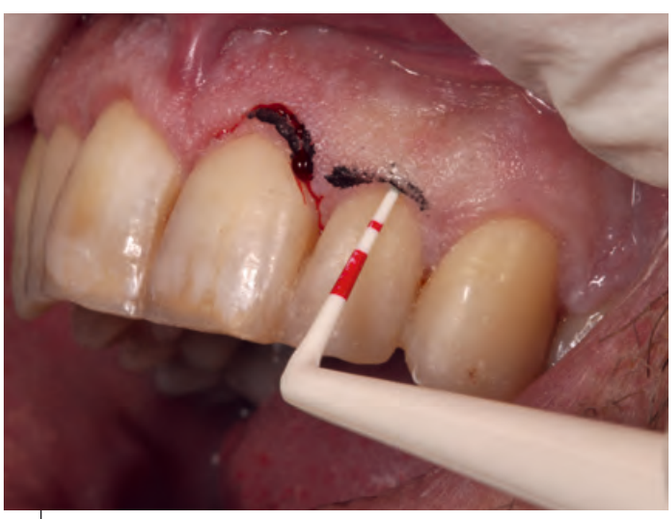

*Abb. 20g: Markierung des gewünschten Gingivaverlaufs auf Grundlage des Mock-up.*

*Abb. 20h: Bukkale minimalinvasive Ostektomie mittels Rosenbohrer und anschließender externer Gingivektomie (unter Einhaltung der biologischen Breite) zur Korrektur des asymmetrischen Weichgewebeverlaufs.*

*Abb. 20i: Zustand nach Ausheilung und Gewebereifung acht Monate nach dem Eingriff.*

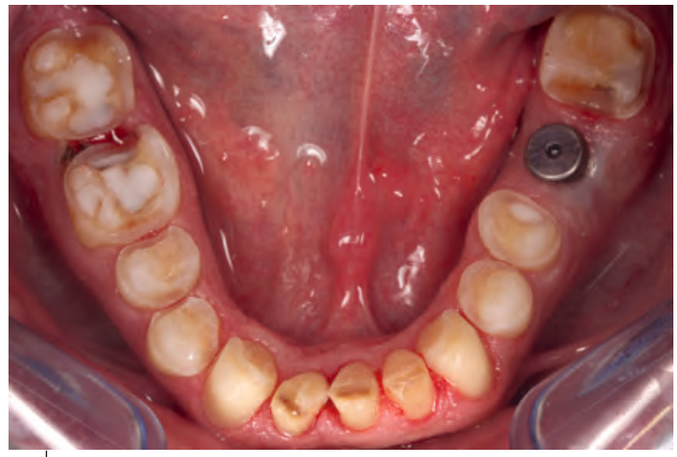

*Abb. 21: Minimalinvasive Präparation des gesamten Unterkiefers zur Aufnahme von Teilkronen- und Veneers in Presskeramik.*

*Abb. 22: Registrierung: Die kontralaterale Seite wurde zur Bissregistrierung belassen und diente dabei zur Abstützung der Kiefergelenke und Beibehaltung der neuen therapeutischen vertikalen Dimension. Erst danach erfolgte die definitive Präparation der Zähne mit Auflösung der Stützzonen im Unterkiefer und anschließender Bissnahme mit thermoplastischem Kunststoff (Bite Compound, GC Japan).*

*Abb. 23: Zweifache Abdrucknahme der präparierten Zähne mittels Doppelfadentechnik: Einbringen eines ersten getränkten (Racestyptine Solution, Septodont) Fadens (Ultrapak 0, Ultradent), über welchen ein zweiter getränkter Faden größeren Durchmessers gelegt wird (Ultrapak 1,Ultradent). Wartezeit bis zur Abdrucknahme mit den gelegten Fäden etwa zehn Minuten. Aufsetzen eines verschraubten Implantatabdruckpfostens (Impression Coping Open Tray Branemark-System, Nobel Biocare) auf das Implantat 036 nach Einheilphase von zwei Monaten.*

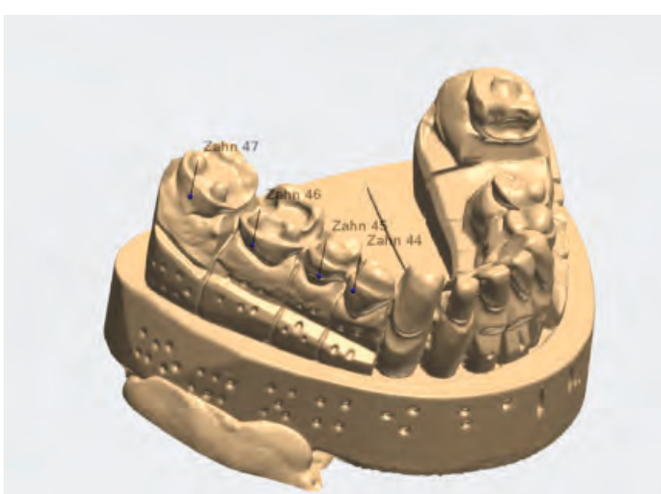


*Abb. 24a: Modellscan*

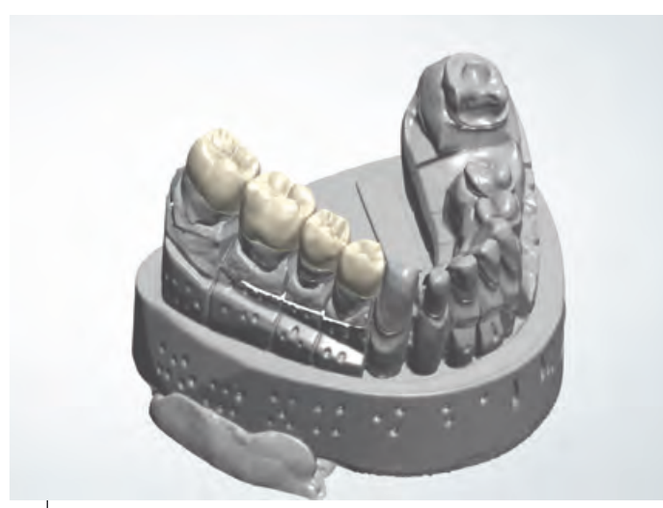

*Abb. 24b: Virtuelles Kronendesign.*

*Abb. 24c: Umsetzung in Wachs.*

*Abb. 24d: In Wachs gefräste (grau) und vom Techniker händisch (hellblau) funktionell angepasste SZ-Restaurationen (CAD/CAM) im Unterkiefer. Nochmalige Überprüfung funktioneller Parameter (Defensivgestaltung der Kauflächen, ggf. Eliminierung posteriorer Interferenzen, Ästhetikkontrolle im Mund des Patienten).*

*Abb. 25: Eingliederung der definitiven Versorgung im UK nach vorheriger Anprobe. Selektive Eingliederung der zuvor geätzten und silanisierten (Monobond S, Silan, Ivoclar, Liechtenstein) Empress-Teilkronen (Ivoclar Vivadent) und handgeschichteten Feldspat-Veneers (Creation, Willi Geller) mit Syntac Classic (Ivoclar Vivadent) und Variolink Esthetic (warm, Ivoclar Vivadent) nach vorherigem Abstrahlen der präparierten Zahnoberflächen (Rondoflex plus, KaVo) mit Aluminiumoxidpulver der Korngröße 27 µm (Rondoflex plus, KaVo) und Schmelzätzung mit 35 % Phosphorsäure (Ultraetch, Ultradent).*

*Abb. 26: Registrierung mit Gesichtsbogen …*

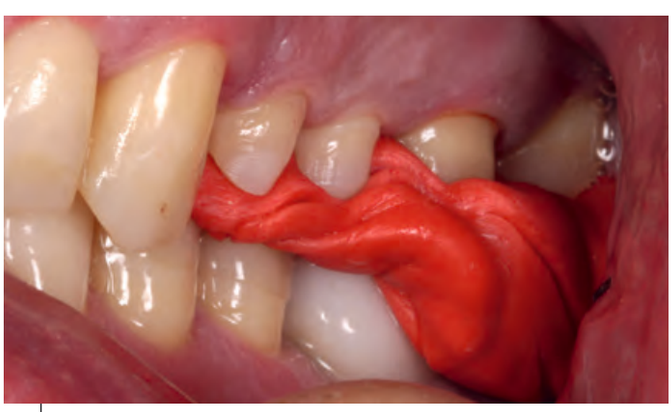

*Abb. 27: … und sequenzielle Bissnahme mit thermoplastischem Kunststoff (Bite Compound, GC).*

*Abb. 28: Abformung*

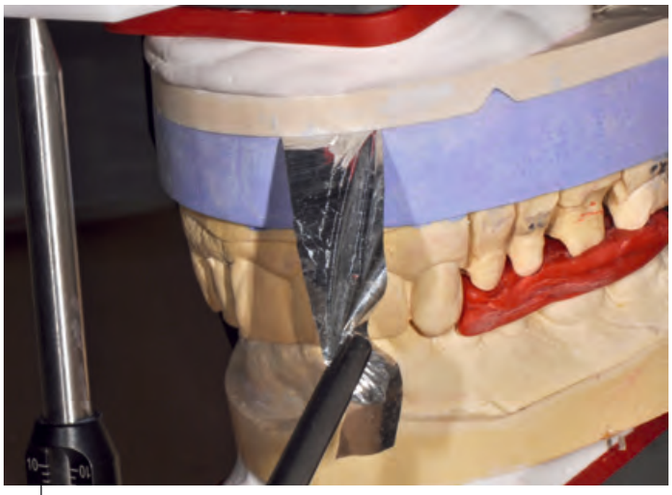

Abb. 29: Artikulation mit anschließender Split-Cast Kontrolle.

Abb. 30: Fertiggestellte Presskeramikteilkronen nach Vorgabe der von Hand individualisierten CAD/CAM-gefrästen Kauflächen.

Abb. 31: Absolute Trockenlegung vor dem Einsetzen.

Abb. 32: Finale Präparation des Frontsegmentes 13 – 23.

Abb. 33: Kontrolle des Substanzabtrags mit einem gefächerten Silikonschlüssel.

Abb. 34: Abformung der 360 Grad-Veneer-Präparationen mit Doppelfadentechnik.

*Abb. 35: Einsetzen unter absoluter Trockenlegung.*

*Abb. 36: Bruxcheckerevaluation*

*Abb. 37: Front in Okklusion.*

*Abb. 38: Front in Protrusion.*

*Abb. 39: Schlussportrait en face mit einem Lachen, …*

*Abb. 40: … das überzeugt.*

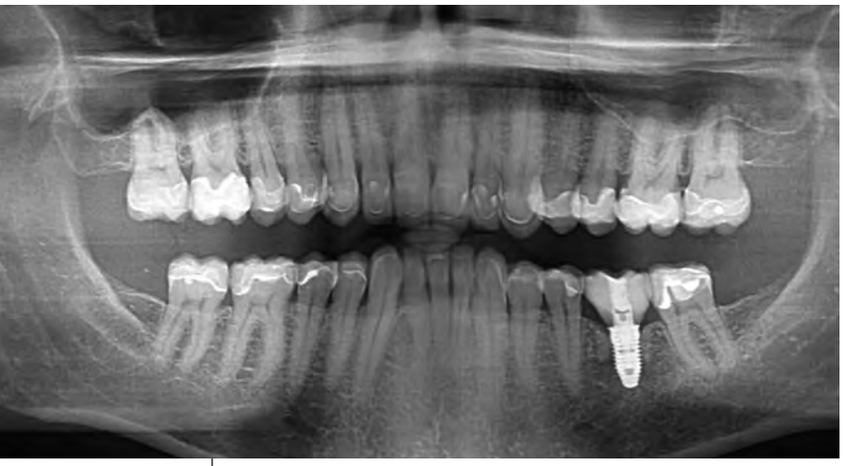

*Abb. 41: OPT-Schlussbild*

*Abb. 42: Die Brillianz der Feldspatrestaurationen im Detail sucht seinesgleichen.*

## Diskussion / Epikrise

Grundsätzlich standen die Diskussion „Entfernung des wurzelbehandelten Zahnes 36 versus Erhalt bei apikaler Parodontitis sowie insuffizientem Kompositaufbau" wie auch die Korrektur des asymmetrischen Gingivaverlaufs[19] im ästhetischen Oberkiefer-Frontzahnbereich (21, 22) bei hoher Lachlinie und der ausgedehnte Bedarf an konservativer und / oder prothetischer Behandlung im Raum. Nach Abwägung sowohl ethischer als auch finanzieller Aspekte entschied sich der Patient für die Entfernung des Zahnes 36 mit Ersatz durch ein Einzelzahnimplantat und der prothetischen Versorgung der Restbezahnung mit Teilkronen und Veneers sowohl im Ober- als auch im Unterkiefer, was im Hinblick auf die gewünschte (hohe) ästhetisch-funktionelle Zielsetzung den Ansprüchen des Patienten dann auch gerecht werden sollte. Zudem sollte die Asymmetrie im sichtbaren Gingivabereich durch eine ästhetisch / chirurgische Kronenverlängerung an 21, 22 zum Ausgleich der Asymmetrie des Weichgewebs- als auch des Hartgewebeverlaufs (mittels labialer Ostektomie) korrigiert werden.

**Literaturverzeichnis**


1 Jordan RA, Bodechtel C, Hertrampf K, Hoffmann T, Kocher T, Nitschke I, Schiffner U, Stark H, Zimmer S, Micheelis W, DMS V: Surveillance Investigators' Group. The Fifth German Oral Health Study (Fünfte Deutsche Mundgesundheitsstudie, DMS V) – rationale, design, and methods. BMC Oral Health, 2014 Dec 29;14:161.

2 Egger S, Greven M: Editorial Digitale (Ästhetische-) Zahnmedizin versus Funktion. ZWL 2020; 23 (6): 3.

3 Egger S, Greven M: Funktionell-implantologische 4 Quadranten Rehabilitation. Praktische Implantologie und Implantatprothetik 2021; 12 (1):8-15.

4 Witkowski S, Schicha K: Prep Veneers & Non-Prep Veneers. Berlin: Quintessenz, 2010.

5 Egger S, Berg C.: Four-quadrant rehabilitation after periodontal functional and erosive damage. Journal of craniomandibular function 2019; 11 (1):75-90.

6 D´Amico A: The canine teeth-normal functional relation of the natural teeth of man. J South Calif Dent Assoc. 1958; 26: 6-23, 49-60, 127-142, 175-182, 194-208, 239-241.

7 Keshvad A, Winstanley RB: An appraisal of the literature on centric relation. Part I. Int J Oral Rehabil 2000a; 27 : 823 833.

8 Ash MM, Nelson SJ: Wheelers Dental Anatomy, Physiology and Occlusion. 8th ed. Saunders, Philadelphia, 2003 ; 417, 419.

9 Greven M, Otsuka T, Zutz L, Weber B, Elger C, Sato S: The amount of TMJ displacement correlates with brain activity. Cranio. 2011;29(4):291–6.

10 Otsuka T, Sato S et al.: Effects of mandibular deviation on brain activation during clenching: an fMRI study. J Cran Mand Prac 2009, Vol.27, No.2

11 Levy JH: Teeth as Sensory Organs. VISTAS – Dawson. 2009; 2(3).

12 Magne P, Belser U: Adhäsiv befestigte Keramikrestaurationen. Berlin: Quintessenz, 2004

13 Rufenacht CR: Fundamentals of Esthetics. Chicago: Quintessenz, 1990: Kapitel 4; 67-134.

14 Abduo J: Safety of increasing vertical dimension of occlusion: a systematic review. Quintessence Int. 2012 May;43(5):369-80. Review.

15 Gutowski A: Die systematische Behandlung des Abrasionsgebisses von Prof. Alexander Gutowski. Lehrfilm : Live-Demonstrationskurs mit Patienten, Alexander Gutowski 2010

16 Vailati F, Belser UC: Full-mouth adhesive rehabilitation of a severely eroded dentition: the three-step technique. Part 1. Eur J Esthet Dent. 2008 Spring;3(1):30-44.

17 Vailati F, Belser UC: Full-mouth adhesive rehabilitation of a severely eroded dentition: the three-step technique. Part 2. Eur J Esthet Dent. 2008 Summer; 3(2):128-4

18 Vailati F, Belser UC: Full-mouth adhesive rehabilitation of a severely eroded dentition: the three-step technique. Part 3. Eur J Esthet Dent. 2008 Autumn;3(3):236-57.

19 Zuchelli G, De Sanchis M: Cervical abrasion associated with gingival recession: a treatment-based classification system. J Periodontol 2014; (in press).

**Dr. Sven Egger, MSc, MSc**

- *1998 Staatsexamen Zahnmedizin*
- *1999 Dissertation*
- *1999 – 2002 Assistenz-Zahnarzt an der Volkszahnklinik Basel (CH)*
- *2002 – 2003 angestellter Zahnarzt in der Rheinklinik Rheinfelden-Baden*
- *2002 – 2005 Master of Science (MSc) Implantologie, Donau-Universität Krems (A)*
- *2003 – 2004 selbstständiger Zahnarzt in Privatklinik in Basel (CH)*
- *2004 Niederlassung in eigener Praxis in Basel (CH)*
- *2006 – 2009 Master of Science (MSc) Ästhetisch-Rekonstruktive Zahnmedizin, Donau-Universität Krems (A)*
- *2019 Ernennung zum Spezialisten für Ästhetik und Funktion in der Zahnmedizin (DGÄZ)*
- *2020 Ernennung zum Spezialisten für rekonstruktive Zahnmedizin, Ästhetik und Funktion (European Dental Association)*

**Kontakt:**
*Dr. Sven Egger, MSc, MSc*
*Grünpfahlgasse 8*
*CH-4001 Basel*
*Tel. +41 61 / 2 61 83 33*
*DrSven-Egger@aesthetikart.ch*

**Prof. Dr. med. dent. Markus Greven, MSc, MDS, PhD**

- *1984-1991 Studium der Zahnmedizin (Aachen)*
- *1995 – 1996 Assistenzzahnarzt (Departement of Prosthodontics, Medical University of Vienna; Chair: Prof. R. Slavicek)*
- *seit 1996 private Dentalklinik (Bonn)*
- *1997 – 2000 Postgraduiertenstudium „Periodontologie" (Deutschland)*
- *2000 Postgraduiertenstudium "Functions und Dysfunctions of Masticatory Organ" (Österreich)*
- *2001 Master-Studium „Orthodontics" (Japan)*
- *2011 PhD-Abschluss (Japan)*
- *Spezialist für Funktionsdiagnostik und -therapie (DGFDT)*

**ZTM Christian Berg**

**Kontakt:**
*Christian Berg*
*Oraldesign Basel Gmbh*
*Centralbahnplatz 13*
*CHJ-4051 Basel*
*Tel. +41 61 / 2 71 87 70*
*labor@oraldesign-basel.ch*



**FRÄSEN IN EDELMETALL**

EINE GENERATION WEITER

Edelmetallfräsen von C.HAFNER ist nicht nur die wirtschaftlichste Art der Edelmetallverarbeitung, sondern auch die Einfachste: Mit unseren variablen Abrechnungsmodellen bieten wir für jedes Labor das passende Konzept:

✔ **SMART** SERVICE
Fräsleistung im Legierungspreis inkludiert

✔ **FLEXI** SERVICE
Individuelle Preisgestaltung für Legierung und Fräsen

C.HAFNER
Edelmetall · Technologie

C.HAFNER GmbH + Co. KG
Gold- und Silberscheideanstalt
71299 Wimsheim · Deutschland

Tel. +49 7044 90 333-0
dental@c-hafner.de
www.c-hafner.de

# Abrechnungsbeispiel: 4-Quadranten-Rehabilitation nach parafunktioneller und kariöser Schädigung

*Nikola Leutgeb*

| Zähne | Geb.-Nr. | Bezeichnung | Anz. | Bemerkung |
|---|---|---|---|---|
| **Spezielle Anamnese** | | | | |
| | Ä6 | Vollständige körperliche Untersuchung mindestens eines der folgenden Organsysteme: alle Augenabschnitte, der gesamte HNO-Bereich, das stomatognathe System, die Nieren und ableitenden Harnwege (bei Männern auch ggf. einschließlich der männlichen Geschlechtsorgane) oder Untersuchung zur Erhebung eines vollständigen Gefäßstatus – ggf. einschließlich Dokumentation | 1 | |
| | Ä1 | Beratung – auch mittels Fernsprecher | 1 | |
| **Vorbehandlung** | | | | |
| | 8000 | klinische Funktionsanalyse einschließlich Dokumentation | 1 | |
| | Ä75 | ausführlicher schriftlicher Krankheits- und Befundbericht (einschließlich Angaben zur Anamnese, zu dem(n) Befund(en), zur epikritischen Bewertung und ggf. zur Therapie) | 1 | |
| | 0060 | Abformung beider Kiefer für Situationsmodelle und einfache Bissfixierung einschließlich Auswertung zur Diagnose oder Planung (zzgl. Materialkosten nach §4 (3) und Laborkosten gemäß §9) | 1 | |
| | §6 (1) | intraorale und extraorale Fotografie zu diagnostischen oder therapeutischen Zwecken entsprechend der GOZ-Nr. xy – Leistungsbeschreibung der Gebührennummer – | 10 | Im Rahmen einer zahnärztlichen Behandlung sind Fotos, die ausschließlich zu dokumentarischen Zwecken angefertigt worden sind, mit den Gebührennummern abgegolten und dürfen nicht gesondert berechnet werden. Fotos, die therapeutischen oder diagnostischen Zwecken, nicht jedoch einer kieferorthopädischen Auswertung dienen, sind analog berechnungsfähig. Aus grundsätzlichen Erwägungen empfiehlt die BZÄK keine konkrete Analoggebühr. Der PKV-Verband hält als Analoggebühr die GOZNr. 6000 für angemessen. |

Hinweis §6 (1): Zahnärztliche Leistungen, die nicht in der GOZ oder in dem für Zahnärzte geöffneten Bereich der GOÄ abgebildet sind, können gemäß § 6 Abs. 1 GOZ analog berechnet werden. Welche nach Art, Kosten- und Zeitaufwand gleichwertige Leistung aus der GOZ bzw. GOÄ als „Analog-Leistung" herangezogen wird, liegt im Ermessen des Zahnarztes.

| Zähne | Geb.-Nr. | Bezeichnung | Anz. | Bemerkung |
|---|---|---|---|---|
| | Ä5004 | Panoramaschichtaufnahme der Kiefer | 1 | |
| 16, 26, 36, 46 | Ä5000 | Zähne, je Projektion (Bissflügelaufnahmen) | 2 | |
| | 7000 | Eingliederung eines Aufbissbehelfs ohne adjustierte Oberfläche (Aqualizer) (zzgl. Materialkosten gemäß § 4 Abs. 3 GOZ) | 1 | |
| | 8010 | Registrieren der gelenkbezüglichen Zentrallage des Unterkiefers, auch Stützstiftregistrierung, je Registrat (zzgl. Materialkosten gemäß § 4 Abs. 3 GOZ und ggf. Laborkosten gemäß §9 GOZ) | 1 | |
| | 8020 | arbiträre Scharnierachsenbestimmung (eingeschlossen sind die arbiträre Scharnierachsenbestimmung, das Anlegen eines Übertragungsbogens, Koordinieren eines Übertragungsbogens mit einem Artikulator) (zzgl. Materialkosten gemäß § 4 Abs. 3 GOZ und ggf. Laborkosten gemäß §9 GOZ) | 1 | |
| | 8060 | Registrieren von Unterkieferbewegungen zur Einstellung voll adjustierbarer Artikulatoren und Einstellung nach den gemessenen Werten, je Sitzung (zzgl. Materialkosten gemäß § 4 Abs. 3 GOZ und ggf. Laborkosten gemäß §9 GOZ) | 1 | |
| | §6 (1) | Bewegungsanalyse des Unterkiefers Registrierungen weiterer | 1 | Abrechnungshinweise: Kieferbewegungen (z. B. Öffnen und Schließen ohne Zahnkontakt sowie Kaubewegungen) sind kein Bestandteil der GOZ-Nrn. 8060 und 8065. Die Befunde werden i. d. R. formgebunden erfasst. Andere weiterführende Untersuchungen sind nicht Bestandteil dieser Leistung und können zusätzlich berechnet werden. |
| | §6 (1) | Messung physiognomischer Parameter mittels Clinometer entsprechend der GOZ-Nr. xy – Leistungsbeschreibung der Gebührennummer – | | |
| | §6 (1) | Wax-up und Mock-up entsprechend der GOZ-Nr. xy – Leistungsbeschreibung der Gebührennummer – (zzgl. Laborkosten gemäß §9 GOZ) | 28 | |
| 36 | 0080 | intraorale Oberflächenanästhesie, je Kieferhälfte oder Frontzahnbereich | 1 | |
| 36 | 0090 | intraorale Infiltrationsanästhesie 1 zzgl. Materialkosten gemäß § 4 Abs. 3 | | |
| 36 | 0100 I | ntraorale Leitungsanästhesie (zzgl. Materialkosten gemäß § 4 Abs. 3) | 1 | |
| 36 | 3010 | Entfernung eines mehrwurzeligen Zahnes (ggf. zzgl. Materialkosten gemäß §4 (3) | 1 | |
| 36 | 3290 | Kontrolle nach chirurgischem Eingriff, als selbstständige Leistung, je Kieferhälfte oder Frontzahnbereich | 1 | |
| 36 | 3300 | Nachbehandlung nach chirurgischem Eingriff (z. B. Tamponieren), als selbstständige Leistung, je Operationsgebiet (Raum einer zusammenhängenden Schnittführung) | 1 | |
| 36 | §6 (1) | Ridge Preservation-Technik mit Knochenersatzmaterial entsprechend GOZ-Nr. xy – Leistungsbeschreibung der Gebührennummer – (zzgl. Materialkosten gemäß § 4 Abs. 3) | 1 | |
| | Hinweis §6 (1): | Zahnärztliche Leistungen, die nicht in der GOZ oder in dem für Zahnärzte geöffneten Bereich der GOÄ abgebildet sind, können gemäß § 6 Abs. 1 GOZ analog berechnet werden. Welche nach Art, Kosten- und Zeitaufwand gleichwertige Leistung aus der GOZ bzw. GOÄ als „Analog-Leistung“ herangezogen wird, liegt im Ermessen des Zahnarztes. | | |
| 35 - 45 | §6 (1) | temporäre Kompositeaufbauten gemäß Wax-Up mittels transparenter Silikonschlüssel entsprechend GOZ-Nr. xy – Leistungsbeschreibung der Gebührennummer – | 10 | |
| | Hinweis §6 (1): | Zahnärztliche Leistungen, die nicht in der GOZ oder in dem für Zahnärzte geöffneten Bereich der GOÄ abgebildet sind, können gemäß § 6 Abs. 1 GOZ analog berechnet werden. Welche nach Art, Kosten- und Zeitaufwand gleichwertige Leistung aus der GOZ bzw. GOÄ als” Analog-Leistung“ herangezogen wird, liegt im Ermessen des Zahnarztes. | | |

| Zähne | Geb.-Nr. | Bezeichnung | Anz. | Bemerkung |
|---|---|---|---|---|
| 21, 22 | 0080 | intraorale Oberflächenanästhesie, je Kieferhälfte oder Frontzahnbereich | 1 | |
| 21, 22 | 0090 I | intraorale Infiltrationsanästhesie (zzgl. Materialkosten gemäß § 4 Abs. 3) | 2 | |
| 21, 22 | 4136 | Osteoplastik auch Kronenverlängerung, Tunnelierung o. ä., je Zahn oder Parodontium, auch Implantat, als selbstständige Leistung | 2 | |
| 21, 22 | 3290 | Kontrolle nach chirurgischem Eingriff, als selbstständige Leistung, je Kieferhälfte oder Frontzahnbereich | 1 | |
| 21, 22 | 3300 | Nachbehandlung nach chirurgischem Eingriff (z. B. Tamponieren), als selbstständige Leistung, je Operationsgebiet (Raum einer zusammenhängenden Schnittführung) | 1 | |
| **Implantation 36** | | | | |
| | Ä5 | symptombezogene Untersuchung | 1 | |
| | Ä1 | Beratung eines Kranken, auch fernmündlich | 1 | |
| 36 | 9000 | Implantatbezogene Analyse und Vermessung des Alveolarfortsatzes, des Kieferkörpers und der angrenzenden knöchernen Strukturen sowie der Schleimhaut, einschließlich metrischer Auswertung von radiologischen Befundunterlagen, Modellen und Fotos zur Feststellung der Implantatposition, ggf. mithilfe einer individuellen Schablone zur Diagnostik, einschließlich Implantatauswahl, je Kiefer | 1 | |
| 36 | 9003 | Verwendung einer Orientierungs-/Positionierungsschablone (zzgl. Materialkosten gemäß § 4 Abs. 3 GOZ und ggf. Laborkosten gemäß §9 GOZ) | 1 | |
| 36 | 0080 | intraorale Oberflächenanästhesie, je Kieferhälfte oder Frontzahnbereich | 1 | |
| 36 | 0090 | intraorale Infiltrationsanästhesie (zzgl. Materialkosten gemäß § 4 Abs. 3) | 1 | Bei langdauernden Behandlungen und nachlassender Anästhesiewirkung kann für die Wiederholung einer Anästhesie die GOZ-Nr. 0090 bzw. die GOZ-Nr. 0100 auch wiederholt berechnet werden. Eine Begründung ist auf der Rechnung anzugeben. |
| 36 | 0100 | intraorale Leitungsanästhesie (zzgl. Materialkosten gemäß § 4 Abs. 3) | 1 | |
| 36 | 9010 | Implantatinsertion, je Implantat (zzgl. Materialkosten gemäß 4 Abs. 3) | 1 | |
| | 0530 | Zuschlag bei nichtstationärer Durchführung von zahnärztlichchirurgischen Leistungen, die mit Punktzahlen von 1200 und mehr Punkten bewertet sind | 1 | |
| 36 | Ä5000 | Röntgenaufnahme, je Projektion | 1 | |
| 36 | 3290 | Kontrolle nach chirurgischem Eingriff, als selbstständige Leistung, je Kieferhälfte oder Frontzahnbereich | 1 | |
| 36 | 3300 | Nachbehandlung nach chirurgischem Eingriff (z. B. Tamponieren), als selbstständige Leistung, je Operationsgebiet (Raum einer zusammenhängenden Schnittführung) | 1 | |
| **BZÄK-Neukommentierung:** | | „Die Vornahme von Nachbehandlungsmaßnahmen auch an der gleichen Wunde erfüllt den Leistungsinhalt der Nummer 3300 und ist zusätzlich gegebenenfalls auch in derselben Kieferhälfte/Frontzahngebiet berechnungsfähig“. | | |
| 36 | Ä2007 | Entfernung von Fäden oder Klammern | 1 | **je Operationsgebiet** (Raum einer zusammenhängenden Schnittführung) |
| **Präparation der definitiven Versorgung im UK 37-47** | | | | |
| | Ä5 | Symptombezogene Untersuchung | 1 | |
| | Ä1 | Beratung eines Kranken, auch fernmündlich | 1 | |
| 37-47 | 0080 | Intraorale Oberflächenanästhesie, je Kieferhälfte oder Frontzahnbereich | 2 | |

| Zähne | Geb.-Nr. | Bezeichnung | Anz. | Bemerkung |
|---|---|---|---|---|
| 37-47 | 0090 | intraorale Infiltrationsanästhesie (zzgl. Materialkosten gemäß § 4 Abs. 3) | 14 | Bei langdauernden Behandlungen und nachlassender Anästhesiewirkung kann für die Wiederholung einer Anästhesie die GOZNr. 0090 bzw. die GOZNr. 0100 auch wiederholt berechnet werden. Eine Begründung ist auf der Rechnung anzugeben. |
| 37 - 47 | 0100 | intraorale Leitungsanästhesie (zzgl. Materialkosten gemäß § 4 Abs. 3) | 2 | |
| 37 - 47 | 2030 | besondere Maßnahmen beim Präparieren oder Füllen von Kavitäten (z. B. Separieren, Beseitigen störenden Zahnfleisches, Stillung einer übermäßigen Papillenblutung), je Kieferhälfte oder Frontzahnbereich | 2 | |
| UK | 5170 | Anatomische Abformung des Kiefers mit individuellem Löffel bei ungünstigen Zahnbogen- und Kieferformen und / oder tiefansetzenden Bändern oder spezielle Abformung zur Remontage, je Kiefer | 2 | §9 GOZ ! |
| | 8010 | Registrieren der gelenkbezüglichen Zentrallage des Unterkiefers, auch Stützstiftregistrierung, je Registrat (zzgl. Materialkosten gemäß § 4 Abs. 3 GOZ und ggf. Laborkosten gemäß §9 GOZ) | 1 | |
| | 8020 | Arbiträre Scharnierachsenbestimmung (eingeschlossen sind die arbiträre Scharnierachsenbestimmung, das Anlegen eines Übertragungsbogens, Koordinieren eines Übertragungsbogens mit einem Artikulator) (zzgl. Materialkosten gemäß § 4 Abs. 3 GOZ und ggf. Laborkosten gemäß §9 GOZ) | 1 | |
| | 8050 | Registrieren von Unterkieferbewegungen zur Einstellung halbindividueller Artikulatoren und Einstellung nach den gemessenen Werten, je Sitzung (zzgl. Materialkosten gemäß § 4 Abs. 3 GOZ und ggf. Laborkosten gemäß §9 GOZ) | | |
| 36 | 9050 | Entfernen und Wiedereinsetzen sowie Auswechseln eines oder mehrerer Aufbauelemente bei einem zweiphasigen Implantatsystem während der rekonstruktiven Phase | 1 | |
| 37 - 47 | 2270 | Provisorium im direkten Verfahren mit Abformung, je Zahn oder Implantat, inschließlich Entfernung (zzgl. Laborkosten gemäß §9 GOZ) | 14 | |
| **Präparation der definitiven Versorgung im Oberkiefer 14-17 und 24-27 und 13-23** | | | | |
| | Ä5 | symptombezogene Untersuchung | 1 | |
| | Ä1 | Beratung eines Kranken, auch fernmündlich | 1 | |
| 17 - 27 | 0080 | intraorale Oberflächenanästhesie, je Kieferhälfte oder Frontzahnbereich | 2 | |
| 17 - 27 | 0090 | intraorale Infiltrationsanästhesie (zzgl. Materialkosten gemäß § 4 Abs. 3) | 14 | Bei langdauernden Behandlungen und nachlassender Anästhesiewirkung kann für die Wiederholung einer Anästhesie die GOZNr. 0090 bzw. die GOZNr. 0100 auch wiederholt berechnet werden. Eine Begründung ist auf der Rechnung anzugeben. |
| 17 - 27 | 2030 | besondere Maßnahmen beim Präparieren oder Füllen von Kavitäten (z. B. Separieren, Beseitigen störenden Zahnfleisches, Stillung einer übermäßigen Papillenblutung), je Kieferhälfte oder Frontzahnbereich | 2 | |
| OK | 5170 | Anatomische Abformung des Kiefers mit individuellem Löffel bei ungünstigen Zahnbogen- und Kieferformen und / oder tief ansetzenden Bändern oder spezielle Abformung zur Remontage, je Kiefer | 2 | §9 GOZ ! |
| | 8010 | Registrieren der gelenkbezüglichen Zentrallage des Unterkiefers, auch Stützstiftregistrierung, je Registrat (zzgl. Materialkosten gemäß § 4 Abs. 3 GOZ und ggf. Laborkosten gemäß §9 GOZ) | 1 | |

| Zähne | Geb.-Nr. | Bezeichnung | Anz. | Bemerkung |
|---|---|---|---|---|
| | 8020 | arbiträre Scharnierachsenbestimmung (eingeschlossen sind die arbiträre Scharnierachsenbestimmung, das Anlegen eines Übertragungsbogens, Koordinieren eines Übertragungsbogens mit einem Artikulator) (zzgl. Materialkosten gemäß § 4 Abs. und ggf. Laborkosten gemäß §9 GOZ) | 1 | |
| | 8050 | Registrieren von Unterkieferbewegungen zur Einstellung halbindividueller Artikulatoren und Einstellung nach den gemessenen Werten, je Sitzung (zzgl. Materialkosten gemäß § 4 Abs. und ggf. Laborkosten gemäß §9 GOZ) | | |
| 17-27 | 2270 | Provisorium im direkten Verfahren mit Abformung, je Zahn oder Implantat, einschließlich Entfernung (zzgl. Laborkosten gemäß §9 GOZ) | 14 | |
| | §6 (1) | Eingliederung eines BRUX CHECKER (zzgl. Laborkosten gemäß §9 GOZ | 1 | |
| | Hinweis §6 (1): | Zahnärztliche Leistungen, die nicht in der GOZ oder in dem für Zahnärzte geöffneten Bereich der GOÄ abgebildet sind, können gemäß § 6 Abs. 1 GOZ analog berechnet werden. Welche nach Art, Kosten- und Zeitaufwand gleichwertige Leistung aus der GOZ bzw. GOÄ als „Analog-Leistung" herangezogen wird, liegt im Ermessen des Zahnarztes. | | |
| | §9 | Modellscan | je Modell | |

**Eingliederung der definitiven Versorgung**

| | | | | |
|---|---|---|---|---|
| 17 - 27, 37 - 47 | 2040 | Anlegen von Spanngummi, je Kieferhälfte oder Frontzahnbereich | 4 | |
| 13 - 23 | 2220 | Versorgung eines Zahnes durch eine Teilkrone mit Retentionsrillen oder -kästen oder mit Pinledges einschließlich Rekonstruktion der gesamten Kaufläche, auch Versorgung eines Zahnes durch ein Veneer | 6 | |
| 14 - 17, 24 - 27 | 2210 | Versorgung eines Zahnes durch eine Vollkrone (Hohlkehl- oder Stufenpräparation) | 8 | |
| 37, 35 - 47 | 2210 | Versorgung eines Zahnes durch eine Vollkrone (Hohlkehl- oder Stufenpräparation) | 13 | |
| 36 | 9050 | Entfernen und Wiedereinsetzen sowie Auswechseln eines oder mehrerer Aufbauelemente bei einem zweiphasigen Implantatsystem während der rekonstruktiven Phase | 1 | |
| 36 | 2200 | Versorgung eines Zahnes oder Implantats durch eine Vollkrone (Tangentialpräparation) | 1 | |
| 17 - 27, 37 - 47 | 2197 | adhäsive Befestigung (plastischer Aufbau, Stift, Inlay, Krone, Teilkrone, Veneer, etc.) | 14 | |
| | Ä5004 | Panoramaschichtaufnahme der Kiefer | 1 | |

**Zuzüglich Kosten Fremdlabor**

Hinweise:

1. Klären Sie immer Ihre Patienten VOR Beginn der Behandlung über die Tatsache auf, dass eine Kostenübernahme seitens der Versicherung nicht immer gewährleistet ist
2. Weitere Leistungen sind denkbar, hier ist die Voraussetzung für eine korrekte und vollständige Abrechnung eine sehr gute Dokumentation in der Karteikarte.
3. Dieses Beispiel basiert auf Basis der GOZ 2012 unter Berücksichtigung der Kommentare der Bundeszahnärztekammer.

Der Inhalt ist ohne Gewähr.

**ZMV Nikola Leutgeb**

- *Zahnärztliche Abrechnung & Praxismanagement*
- *Freiberuflich tätig in verschiedenen Praxen im Bereich der Abrechnung*
- *Referententätigkeit für Nobel Biocare Deutschland, CompuGroup, Mediserv, Dr. Weiss & Partner GmbH, 3M Deutschland, Evident*

**Kontakt:**

*Nikola Leutgeb*
*Zahnärztliche Abrechnung & Praxismanagement*
*Steegerstr. 10*
*D-41334 Nettetal*
*Tel. +49 (0)2153 / 8 07 39 01*
*nikolaleutgeb@aol.com*
*https://homebase24.de/abrechnung/bermich.php*

# VITA AMBRIA®

## Brillante Zahntechnik verdient brillante Presskeramik

**VITA AMBRIA – die Presskeramik für Zahntechniker, die einfach mehr erreichen wollen.**

Hier gleich mehr erfahren:
**www.vita-ambria.com**

VITA – perfect match.

VITA