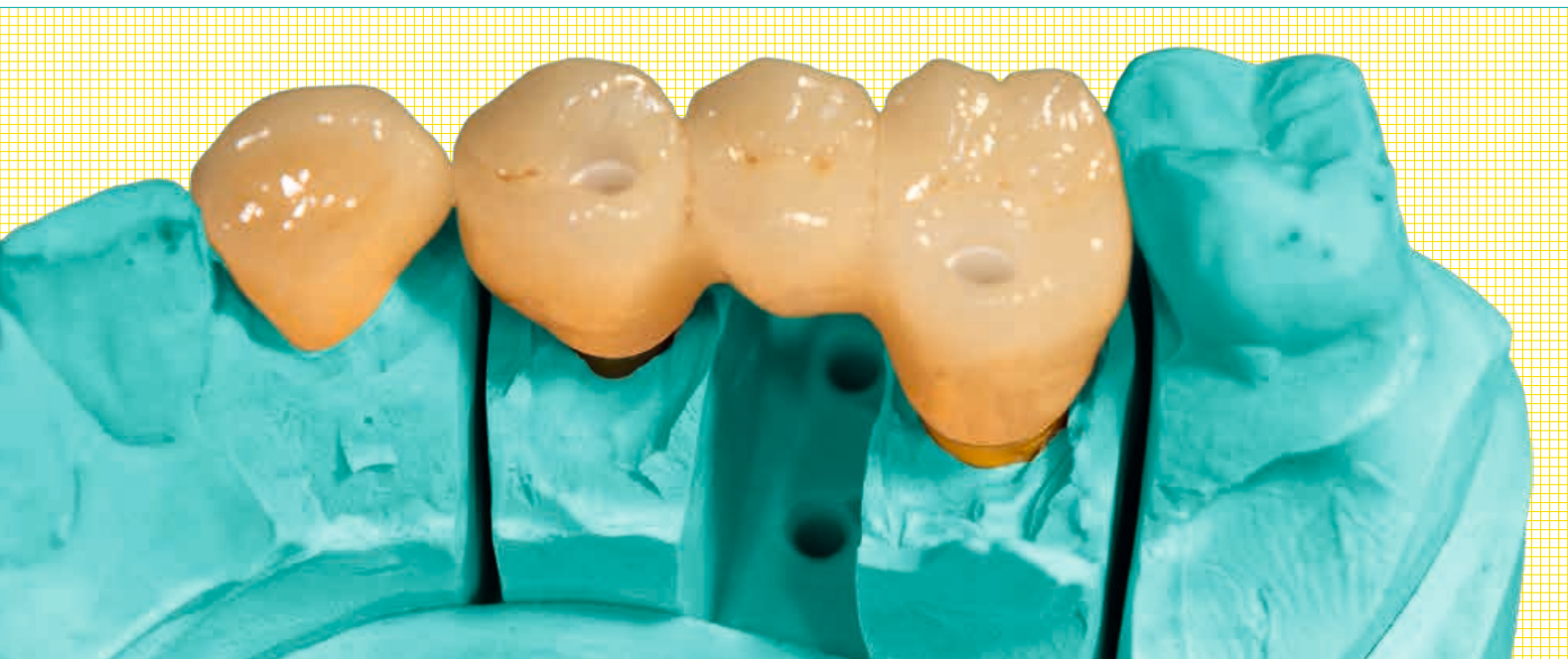

Vollkeramische Implantatversorgung im Seitenzahnbereich

Michael Leistner



Keramiken zeichnen sich durch ihre sehr guten ästhetischen Eigenschaften, ausgezeichnete Biokompatibilität und eine geringe Plaqueanlagerung aus. Mit dem Einzug der CAD/CAM-Technologie in die Zahntechnik wurde die Hochleistungskeramik Zirkondioxid mit großem Erfolg als prothetisches Restaurationsmaterial nutzbar gemacht und der Indikationsbereich vollkeramischer Versorgungen signifikant erweitert. Auch im Bereich der Keramikimplantate spielt Zirkondioxid die entscheidende Rolle.

Bereits in den 1960er Jahren wurde versucht, Keramik – damals Aluminiumoxid – als Implantatmaterial zu nutzen. Die geringe Risszähigkeit des verwendeten Werkstoffs und die konsekutiv reduzierte Frakturresistenz der Implantate ließen das Konzept scheitern. Moderne Keramikimplantate werden aus Zirkondioxid produziert und es sind mit Titanimplantaten vergleichbare Überlebensraten möglich. Zu beachten ist, dass genauso wie bei den Restaurationsmaterialien auch bei Implantaten gilt: Zirkondioxid ist nicht gleich Zirkondioxid. Es bestehen signifikante Unterschiede in der chemischen Zusammensetzung, dem Herstellungsprozess sowie Form und Rauigkeit der Implantatoberflächen. Daraus resultieren logischerweise Unterschiede hinsichtlich Einheilung, Stabilität, klinischer Bearbeitungsfähigkeit nach der Insertion etc.

Fallbeispiel

Im Folgenden wird ein Fallbeispiel gezeigt, bei dem ein Patient (67 Jahre) nach Verlust der Zähne 24, 25 und 26 mit einer verschraubten Zirkondioxid-Brücke auf zwei Zirkondioxid-Implantaten (in regio 24 und 26) versorgt wurde. Begleitend erhielt er zudem eine Vollkeramikkrone auf Zahn 23. Abbildung 1 zeigt die Situation bei Erstvorstellung des Patienten vor der Implantation in der Praxis. Eine metallfreie Versorgung war ihm sehr wichtig.

Die wichtigsten Aspekte bei der Entscheidung für eine vollkeramische Versorgung von der Wurzel bis zur Krone sind für Patienten zumeist die Schlagworte: metallfrei, verträglich, stabil und ästhetisch. Durch Verwendung eines Keramikimplantats sind Unverträglichkeiten, die in Bezug auf Titan und in Titanimplantaten enthaltene Metalle (Nickel, Vanadium, Aluminium) auftreten können, ausgeschlossen. Titan kann erwiesenermaßen Titanionen freisetzen, die sich im umliegenden Weichgewebe einlagern und Entzündungen auslösen können.¹ Auch die Tatsache, dass Zirkondioxid als biologisch orientierte Lösung seit Jahrzehnten erfolgreich in anderen Bereichen der Medizin als Implantatmaterial

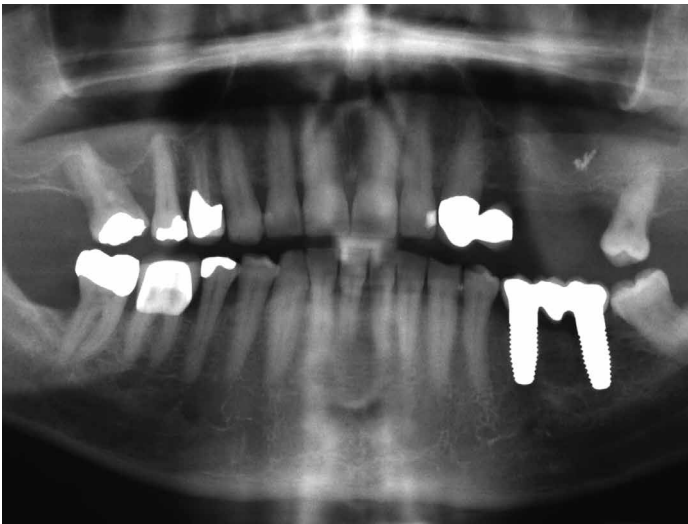


Abb. 1: OPG bei Erstvorstellung des Patienten mit Messkugel.

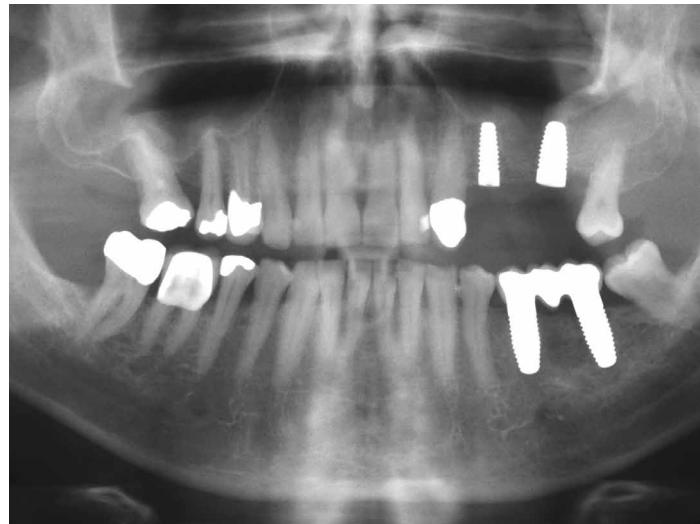


Abb. 2: OPG nach Implantation.

eingesetzt wird, ist ein wichtiges Argument. Viele Patienten wissen bereits durch eigene Recherche um die gewebefreundlichen und plaqueabweisenden Eigenschaften des Werkstoffs. Zirkondioxid bietet aufgrund der geringeren Rate der Langzeit-Komplikationen mit Periimplantitis in der Tat einen erheblichen Mehrwert im Vergleich zu Titanimplantaten². Die geringere Ablagerung von Zahnbelag vereinfacht die Hygiene für den Patienten und unterstützt ein entzündungsfreies Zahnfleisch.³ Auch der Ruf, besonders belastbar zu sein, eilt der Hochleistungskeramik voraus. Und das ästhetische Potenzial ist offenkundig: Während Titanimplante dunkel durch die Gingiva schimmern, gleicht ein keramisches Implantat der natürlichen Zahnwurzel in Farbe und Transluzenz.

Zirkondioxid-Implantate

Inseriert wurden zwei ZerameX XT Implantate (Dentalpoint) mit Durchmessern von 4,2 mm und 5,5 mm und mit einer Länge von 10 mm. Abbildung 2 zeigt die Situation nach der Implantation.

Dank des zweiteiligen, reversibel verschraubbaren Designs bietet das ZERAMEX XT Implantat große prothetische Flexibilität und bleibt trotzdem ein einfaches und übersichtliches System. Es wird 1,6 mm (optional bis zu 0,6 mm) suprakrestal gesetzt. Das Implantatgewinde wurde entwickelt, um eine hohe Primärstabilität zu erzielen. Das Reservoir für Knochenspäne an der Implantatspitze vereinfacht die Implantatinsertion. Gefertigt wird das Keramikimplantat aus gehippten Zirkondioxid-ATZ-Rohlingen. Nach der finalen Formgebung der Außen- und Innengeometrie des Implantats findet kein thermischer Prozess (Sintern) oder eine Nachbearbeitung statt. So wird sichergestellt, dass eine hohe Präzision erreicht wird und es zu keiner Veränderung im Materialgefüge mehr kommen kann. Die sogenannte ZERAFIL Oberfläche ist eine mikrostrukturierte Implantatoberfläche, die eine überzeugende Osseointegration der Zahnimplantate ermöglicht. Die Erfolgsrate der eingesetzten ZERAMEX Implantate mit ZERAFIL Oberfläche liegt je nach System zwischen 96,7 und 98,5 Prozent.² Die hydrophile Implantatoberfläche ist durch Sandstrahlung und Ätzung so bearbeitet, dass Osteoblasten

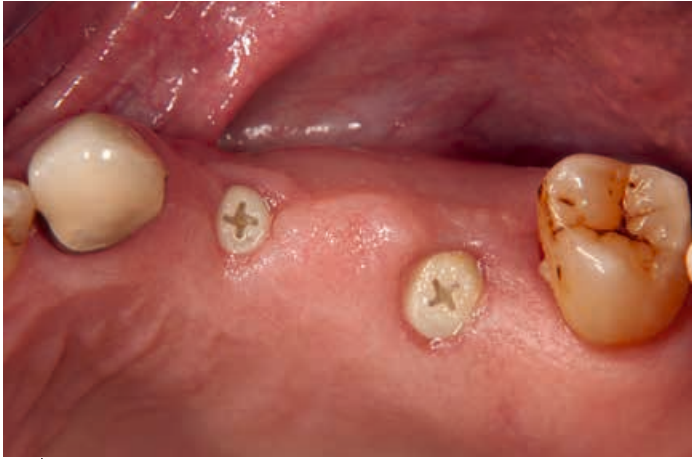

Abb. 3: Situation drei Monate nach Setzen der Implantate.

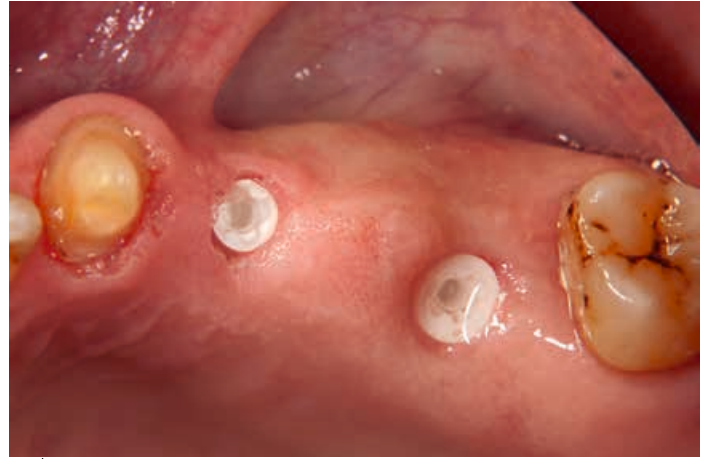

Abb. 4: Situation nach Präparation von Zahn 23 und Freilegen der Implantate.

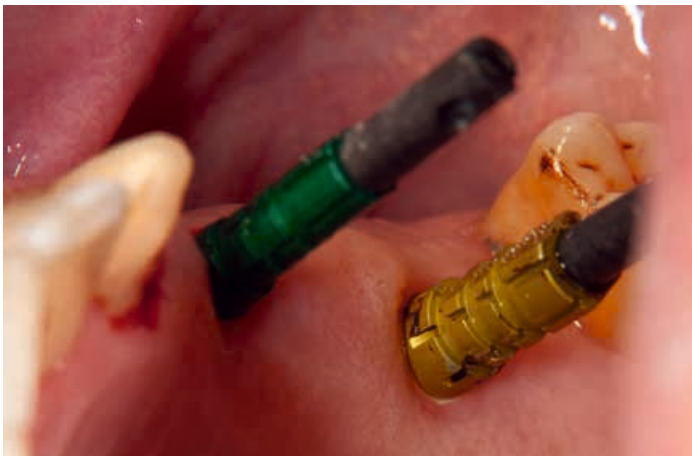

Abb. 5: Eingeschraubte Abdruckpfosten (open transfer).

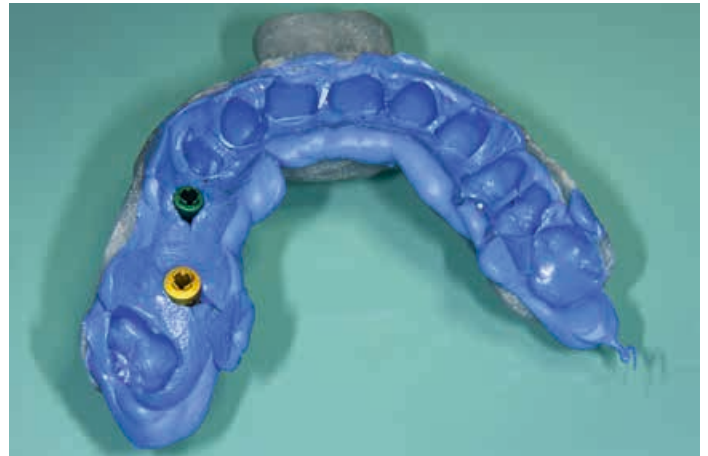


Abb. 6: Abformung der Implantate mit individuellem Löffel.

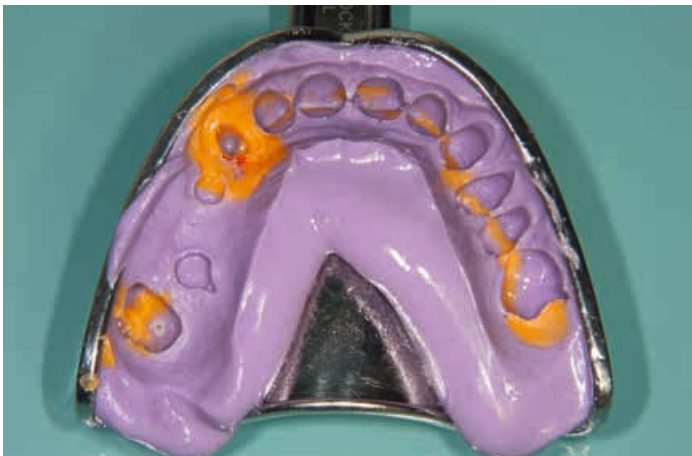

Abb. 7: Abformung der Krone mit Hydrokolloid.

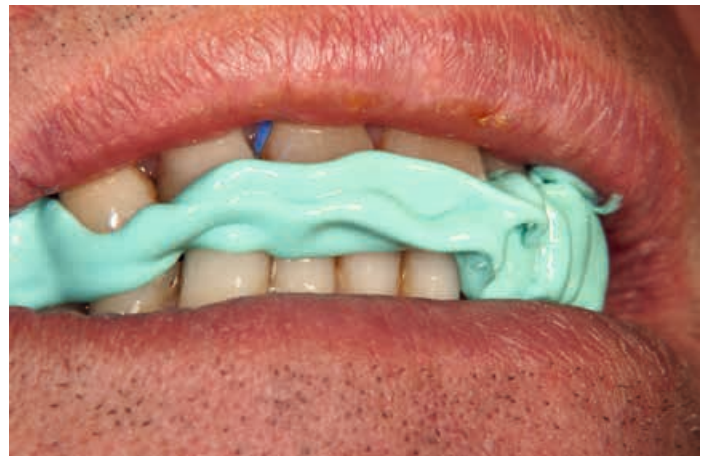

Abb. 8: Zentrische Bissnahme.

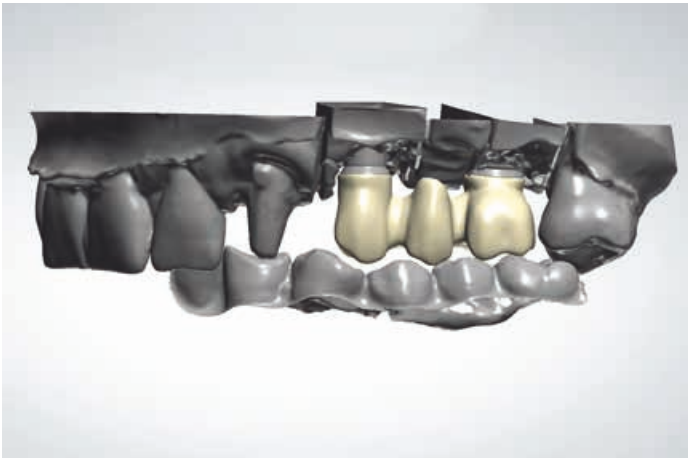


Abb. 9: Die Gerüstgestaltung über den Aufbauten in der CAD-Software.

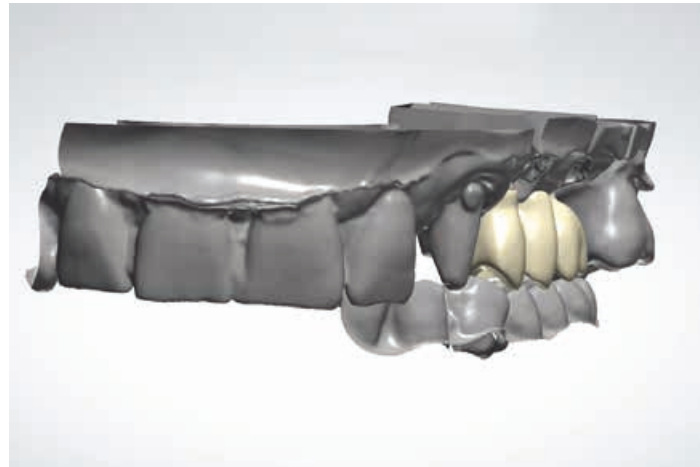

Abb. 10: Ansicht des computergenerierten Gerüsts von mesio-bukkal.

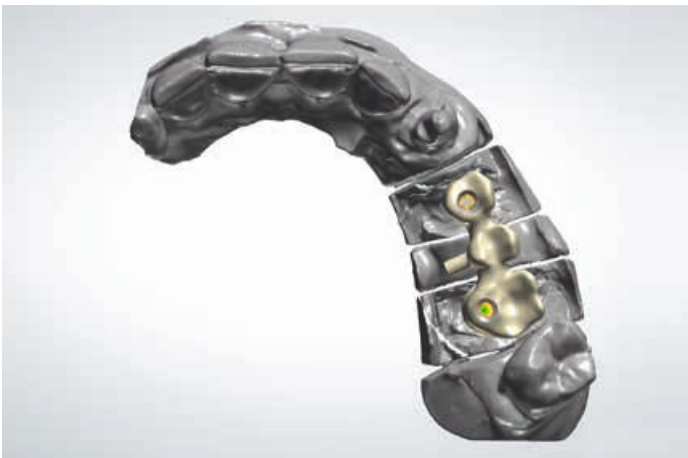

Abb. 11: Darstellung der Bohrlöcher zur okklusalen Verschraubung.

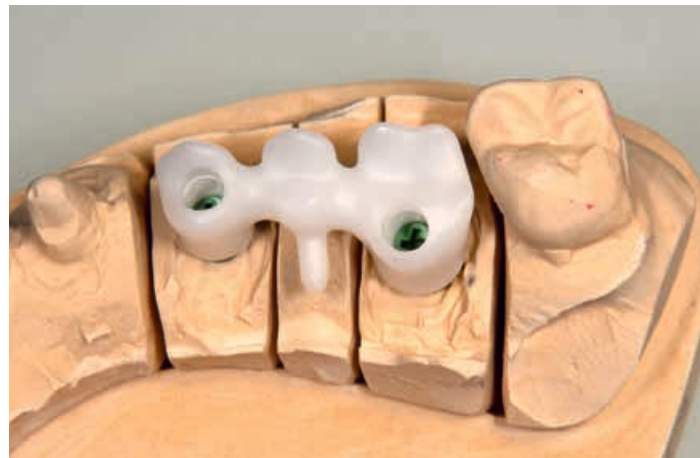

Abb. 12: Das gefräste Gerüst auf dem Modell von okklusal.

direkt an das Implantat heranwachsen können und eine feste Anhaftung an der Implantatoberfläche erzielt werden kann.⁴ Abbildung 3 zeigt die Situation drei Monate nach Setzen der Implantate. Der Klopfest auf die Implantate gibt Aufschluss darüber, ob eine adäquate Knocheneinheilung stattgefunden hat. Ein heller Ton spricht für eine gute Osseointegration, ein dumpfer Ton für eine eher bindegewebige Einheilung.

Zirkondioxid-Prothetik

Für die Abdrucknahme wurden die Implantate freigelegt und Zahn 23 keramikgerecht präpariert (Abb. 4). Bei gut eingehielten Implantaten wuchert oft, trotz offener Einheilung, die Gingiva über die Einheilkappen, wie man das von Titanimplantaten auch kennt. Bei Bedarf lassen sich solche Überwucherungen leicht mit einem Tissuetrimmer (NTI-Kahla) entfernen. Das Instrument wird mit der Turbine ohne Wasser nur mit Luftzufuhr benutzt und hat eine gute Schneidleistung im Zahnfleisch. Mit der (Ein- und) Ausdreihilfe lassen sich die Einheilkappen leicht entnehmen. Vor der Abformung empfiehlt sich eine Reinigung der Implantat-Innengeometrien. Denn hier finden sich oftmals noch Verschmutzungen, beispielsweise Blutreste von der OP oder Speisereste, wenn die Einheilkappe nicht ganz dicht eingebracht wurde.

Die Abformung der Implantate erfolgte mit einem individuellen Löffel und Virtual Monophase (Ivoclar Vivadent) (Abb. 5 und 6). Dieses unvernetztes Abformmaterial weist sehr gute hydrophile Eigenschaften auf und stellt auch feine Details exakt dar. Die Abformung für die Krone erfolgte mit Hydrokolloid (OPTILOID Pro Pak, Optiloid). Anschließend wurde eine zentrische Bissnahme (Kanibite, KANIEDENTA)

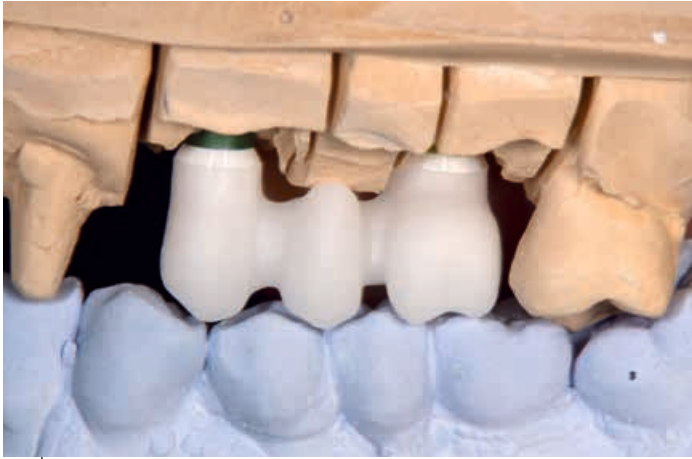

Abb. 13: Das gefräste Gerüst auf dem Modell in Okklusion.

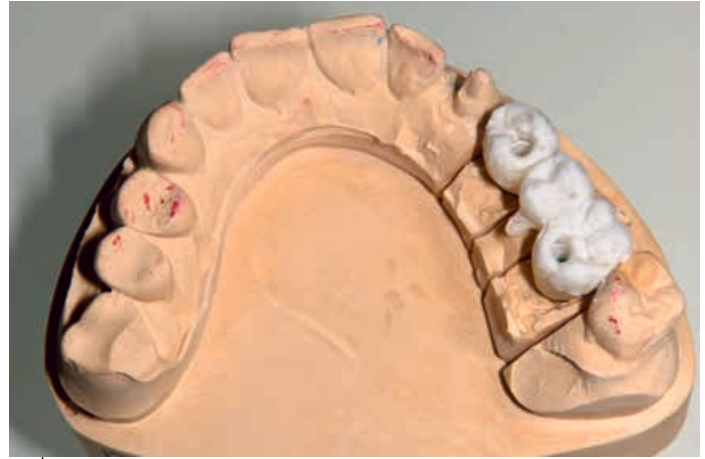

Abb. 14: Schichten der Keramikverblendung.

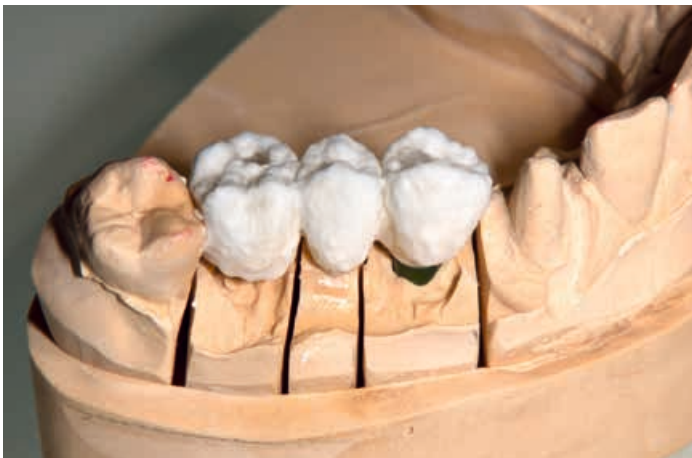

Abb. 15: Schichten der Keramikverblendung von bukkal.

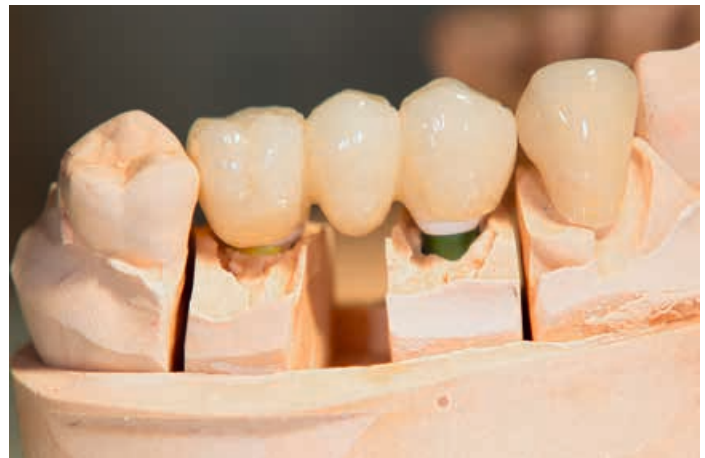

Abb. 16: Bukkale Ansicht der fertigen, bereits verklebten Brücke und der Krone.

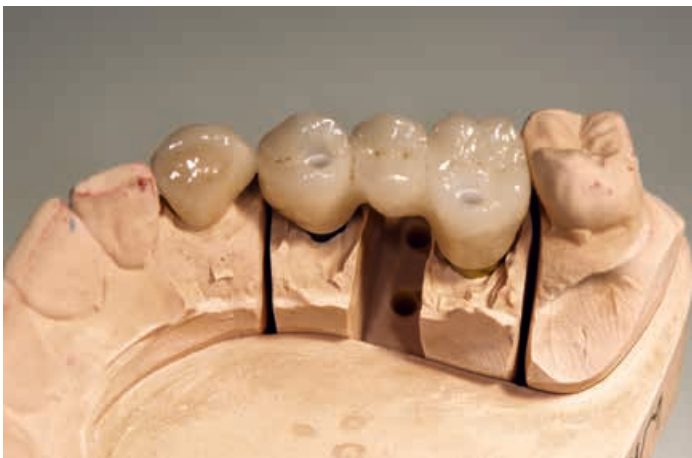

Abb. 17: Okklusale Ansicht.

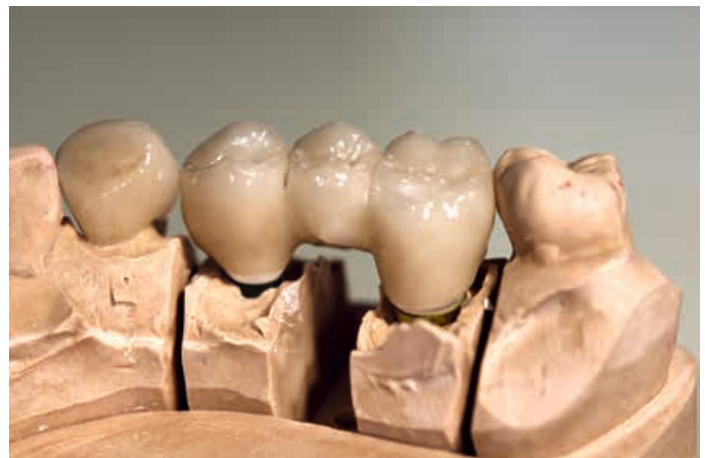

Abb. 18: Palatinale Ansicht.

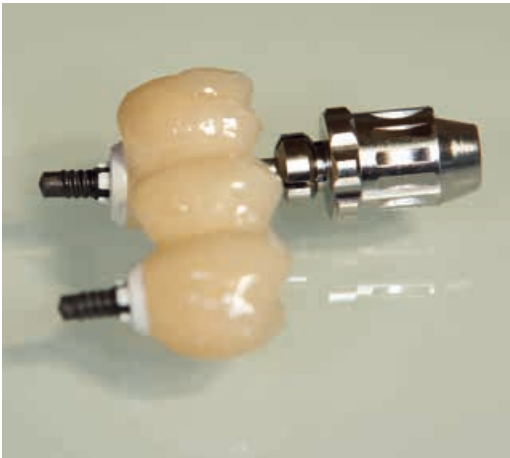

Abb. 19: Zur okklusalen Verschraubung vorbereitete Brücke.

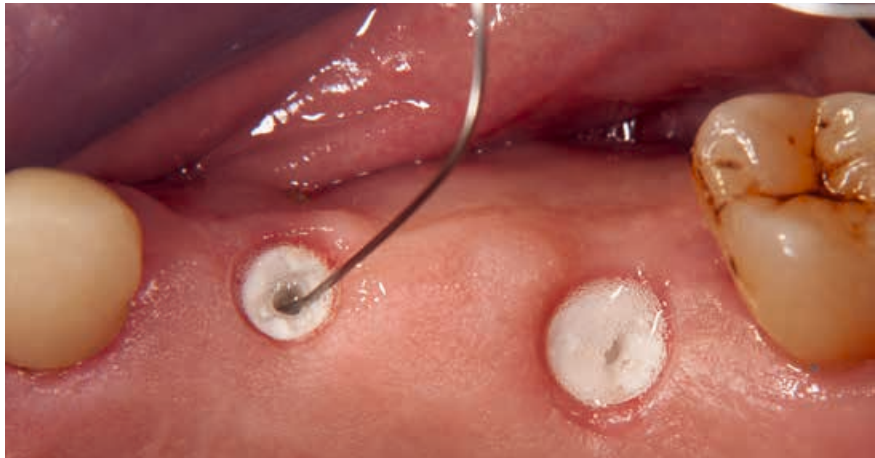


Abb. 20: Reinigen der freigelegten Implantate mit H_2O_2 , drei Wochen nach Gingivaausformung.

vorgenommen (Abb. 8). Für die virtuelle Gerüstgestaltung wurden die Modelle gescannt (3Shape / Kulzer) und die Daten in einer CAD-Software (Eckelmann) weiterverarbeitet. Die Abbildungen 9 bis 11 zeigen das fertige Design des Brückengerüsts mit den virtuell angelegten Bohrlöchern für die direkte Verschraubung auf den Implantaten. Gefräst wurde aus dem Zirkondioxid Zolid ht+ white (Amman Girrbach) mit einem entsprechenden Frässystem (Eckelmann) (Abb. 12 und 13). Für die Verblendung wurde das Keramiksystem IPS e.max Ceram (Ivoclar Vivadent) verwendet (Abb. 14 bis 18). Die ZERAMEX XT Abutments wurden mit dem selbsthärtenden Befestigungscomposite Multilink Hybrid Abutment (Ivoclar Vivadent) mit dem Gerüst verklebt. Nach Entfernen überschüssiger Klebereste und dem Polieren der Klebefuge war die Brücke bereit zur okklusalen Verschraubung (Abb. 19).

Vollkeramisches Endergebnis

Die Abbildungen 20 und 21 zeigen die freigelegten Implantate nach dreiwöchiger Gingivaausformung (ZERAMEX XT Gingivaformer). Die Anschlussgeometrien wurden zunächst mit H_2O_2 und Interdentälbürstchen gereinigt, dann wurde die Brücke mit einer Drehmomentratsche aufgeschraubt (25 N/cm) (Abb. 22). Dabei schmiegt sich die Schraube an die Konturen des Implantats an und liegt dann über eine große Fläche direkt auf der Keramik auf. Es entsteht eine sehr kompakte Verbindung mit sogenannter Presspassung. Herzstück der Verbindung ist die VICARBO Schraube. Sie hat die Funktion eines Bolzens, welcher den Aufbau im Implantat verankert. Die extrem harte Keramik wird mit einem sehr steifen, karbonfaserverstärkten Peek kombiniert. Ähnlich wie bei Stahlbeton nimmt die Keramik die Druckkräfte auf, während die VICARBO Schraube Zugkräften entgegenwirkt. Die Karbonfasern sind längs in das Material eingearbeitet, um eine besonders hohe Leistungsfähigkeit zu erzielen. Die Karbonfasern werden während der Produktion nicht beschädigt und behalten so ihre Funktion; die auf der VICARBO Schraube basierende Implantat-Abutment-Verbindung ist patentiert. Durch die Kohlefasern erhält die Schraube ihre dunkle Farbe. Die konische Auflage der Schraube wurde so konstruiert, dass es zu einer möglichst festen Passung im Abutment kommt, ohne dass seitliche Kräfte entstehen, die das Abutment beschädigen könnten. Die Schrauben wurden mit Teflonband abgedeckt (Abb. 23) und die Schraubenkanäle abschließend mit Flow Komposit (Tetric Ceram Flow, Ivoclar Vivadent) verschlossen (Abb. 24).

Die Abbildungen 25 und 26 zeigen das Endergebnis im Patientenmund direkt nachdem auch die Vollkeramikkrone auf Zahn 23 befestigt wurde. Abbildung 27 zeigt das Abschluss-OPG nach der prothetischen Versorgung. Dem Wunsch des Patienten nach einer metallfreien Versorgung wurde vollumfänglich entsprochen: Es liegt eine 100 % metallfreie Lösung vor, wobei sogar nicht nur das Implantat und die Prothetik, sondern auch die Schraube metallfrei ist.

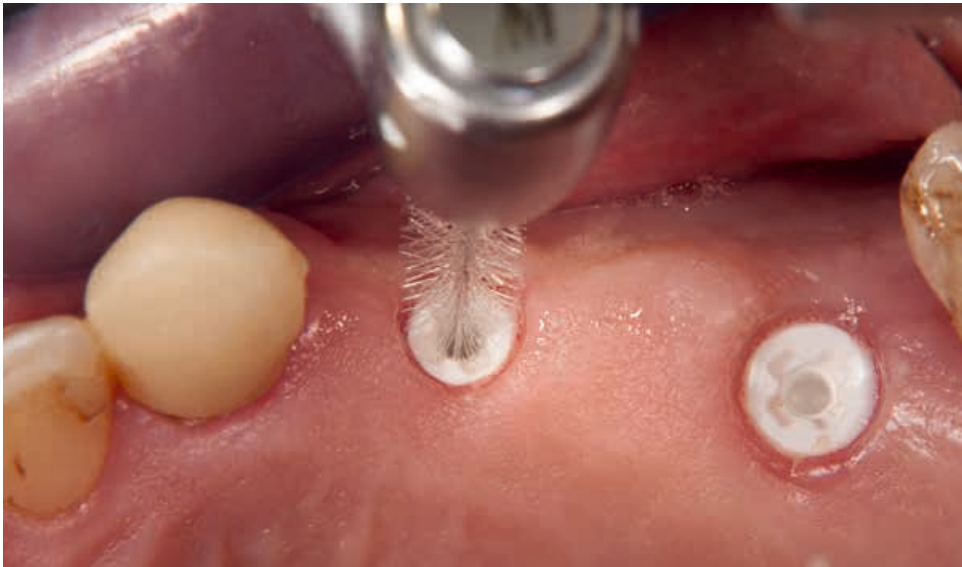

Abb. 21: Reinigen der Anschlussgeometrie mit Interdentalbürstchen.

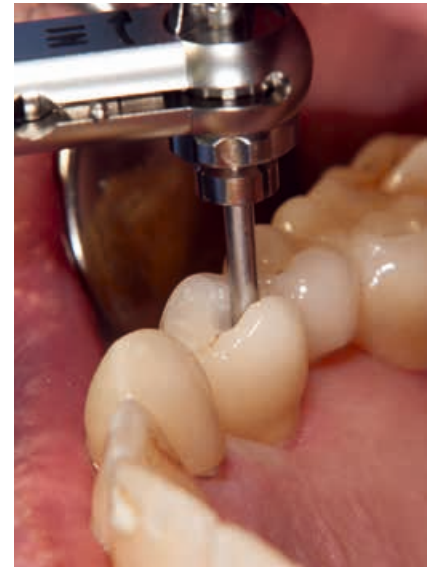

Abb. 22: Aufsetzen und Verschrauben der Brücke mit Ratsche.

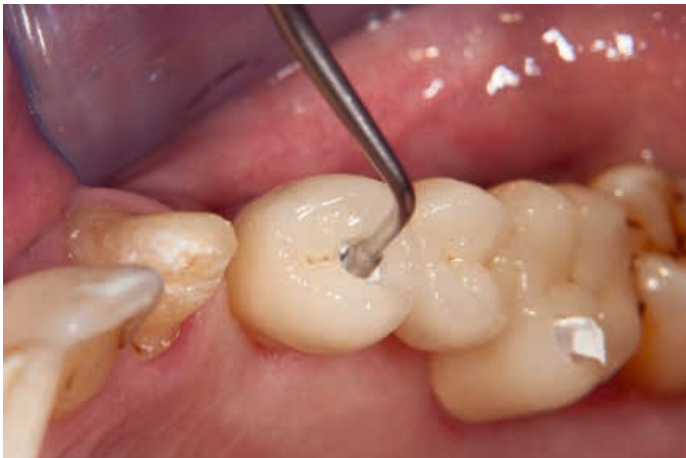

Abb. 23: Abdecken der Schrauben mit Teflonband.

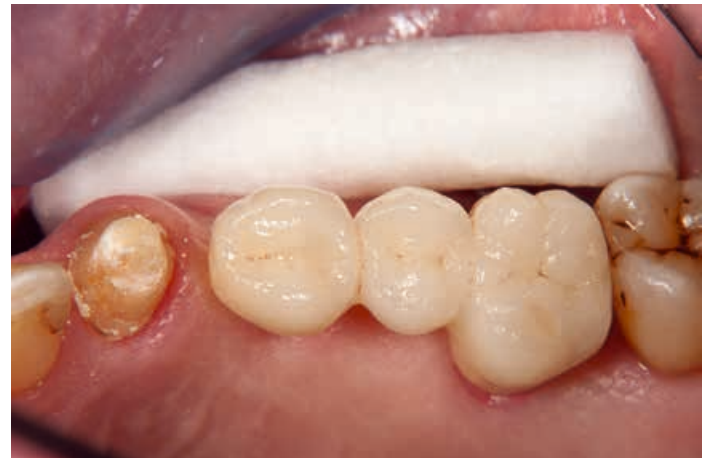

Abb. 24: Die Schraubenzugänge mit Flow Komposit verschlossen.

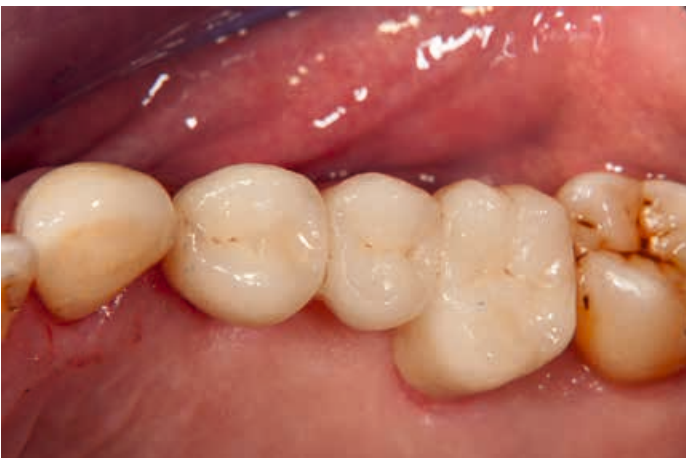

Abb. 25: Inkorporierte Krone auf 23.

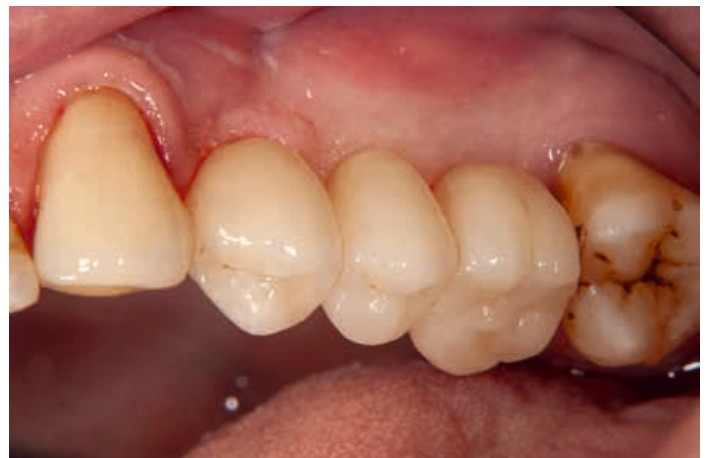

Abb. 26: Bukkale Ansicht der Restauration.

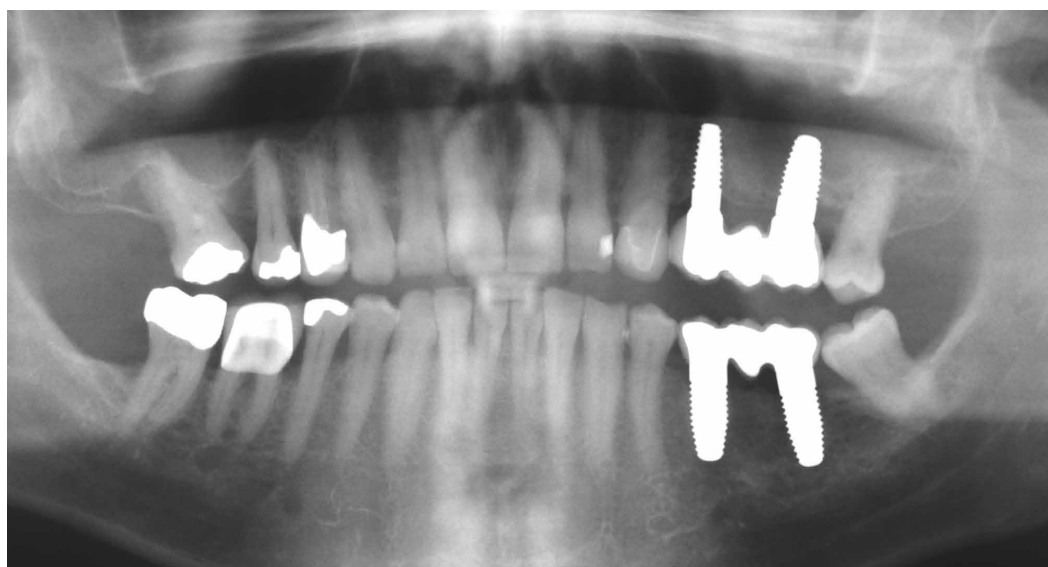

Abb. 27: OPG nach prothetischer Versorgung.



**ZT Dr. med. dent.
Michael Leistner**

- 1978 – 1981 Ausbildung zum Zahntechniker
- 1989 Examen, Approbation und Promotion an der Albert-Ludwigs-Universität Freiburg
- 1989 Wissenschaftliche Tätigkeit für Krupp Medizintechnik mit Schwerpunkt Titanschweißung
- 1990 – 1991 Assistenzzeit
- seit 1991 niedergelassen in eigener Praxis
- seit 1994 Referent zum Thema Vollkeramik
- 2001 Gewinner der russischen Meisterschaften in Stomatologie
- seit 2002 Referent zum Thema Implantologie
- 2007 Gründung einer überregionalen Praxismgemeinschaft
- seit 2009 zahnärztliche Zulassung in Porto (Portugal)
- seit 2012 Referent zum Thema vollkeramische Implantate

Kontakt:

Zahnarztpraxis Dr. M. Leistner
Ziegelgasse 2
D-79249 Merzhausen
Tel. +49 (0)761 / 40 44 05
info@dent-design.de
www.dent-design.de

Literaturverzeichnis

- [1] Addison O, Davenport AJ, Newport RJ, Kalra S, Monir M, Mosselmans JF, Proops D, Martin RA. Do 'passive' medical titanium surfaces deteriorate in service in the absence of wear? 2012 Nov 7;9(76):3161-4. Epub 2012 Jul 25.
- [2] Chappuis V, Cavusoglu Y, Gruber R, Kuchler U, Buser D, Bosshardt DD. Osseointegration of Zirconia in the Presence of Multinucleated Giant Cells. 2016 Aug;18(4):686-98. doi: 10.1111/cid.12375. Epub 2015 Sep 17.
- [3] Derks J, Schaller D, Håkansson J, Wennström JL, Tomasi C, Berglundh T. Effectiveness of Implant Therapy Analyzed in a Swedish Population: Prevalence of Peri-implantitis. 2016 Jan;95(1):43-9. doi: 10.1177/0022034515608832.
- [4] Jank S, Hochgatterer G. Success Rate of Two-Piece Zirconia Implants: A Retrospective Statistical Analysis. 2016 Apr;25(2):193-8. doi: 10.1097/ID.0000000000000365.

Total **dental**. Total **nah**.

**FACH
DENTAL**

LEIPZIG + SÜDWEST

id infotage
dental



13. – 14.09.2019
LEIPZIGER MESSE

11. – 12.10.2019
MESSE STUTT GART

**Innovationen, Fortbildung,
Beratung:**

Die wichtigsten Dental-Fachmessen in Südwest- sowie Mittel- und Ostdeutschland decken alle Themen ab, die Ihre Branche bewegen.

Informieren Sie sich schnell und kompakt über:

- **Prophylaxe**
- **Hygiene**
- **Instrumente und Werkzeuge**
- **Praxis- und Laboreinrichtung**
- **und vieles mehr**

Mehr Informationen unter:
www.fachdental-leipzig.de
www.fachdental-suedwest.de

Abrechnungsbeispiel:

Vollkeramische Implantatversorgung im Seitenzahnbereich

Martina Weidinger-Wege

Ausgangsbefund:

Zahnverlust 24, 25 und 26,
Implantate 24, 26, Zirkonbrücke.
Zahn 23 Vollkeramikbrücke

Beispielberechnung eines PKV-Patienten

| Zähne | Geb.-Nr. | Bezeichnung | Anz. | Faktor |
|---------------------------------|---|--|------------------------------|-----------|
| Vorbereitende Maßnahmen: | | | | |
| Einzig Leistung! | Ä3 | Eingehende, das gewöhnliche Maß übersteigende Beratung ... | 1 | 2,3 |
| | Ä6 | Vollständige körperliche Untersuchung mindestens eines der folgenden Organsysteme: alle Augenabschnitte, der gesamte HNO-Bereich, das stomatognathe System, die Nieren und ableitenden Harnwege (bei Männern auch gegebenenfalls einschließlich der männlichen Geschlechtsorgane) oder Untersuchung zur Erhebung eines vollständigen Gefäßstatus – ggf. einschließlich Dokumentation | 1 | 2,3 |
| | 0030 | Aufstellen eines schriftlichen Heil- und Kostenplanes nach Befundaufnahme und ggf. Auswertung von Modellen | 1 | 2,3 |
| | Ä5004 | Panoramaschichtaufnahme der Kiefer | 1 | 1,8 |
| | Denkbare zusätzliche Leistungen | 4005 | Parodontaler Screening Index | 1 |
| Ok, UK | 1000 | Erstellung eines Mundhygienestatus | 1 | 2,3 |
| | 1040 | Professionelle Zahnreinigung | 25 | 3,0 |
| 15 | 4000 | Erstellen und Dokumentieren eines Parodontalstatus | 1 | 2,3 |
| | 9000 | Implantatbezogene Analyse und Vermessung des Alveolarfortsatzes des Kieferkörpers und der angrenzenden knöchernen Strukturen sowie der Schleimhaut einschließlich metrischer Auswertung von radiologischen Befundunterlagen, Modellen und Fotos zur Feststellung der Implantatposition ... je Kiefer | 1 | 2,3 |
| | Operative Phase des Behandlungsfalles: | | | |
| 23, 24, 25, 26, 27 | 0080 | Intraorale Oberflächenanästhesie je Kieferhälfte oder Frontzahnbereich | 1 | 2,3 |
| 23, 24, 25, 26, 27 | 0090 | Intraorale Infiltrationsanästhesie (zzgl. Materialkosten für Anästhesie-Material) | 5 | 2,3 |
| 24, 26 | 9003 | Verwenden einer Orientierungsschablone / Positionierungsschablone zur Implantation, je Kiefer | 1 | 2,3 |
| 24, 26 | 9010 | Implantatinsertion, je Implantat (zzgl. Implantatmaterialkosten) | 2 | 2,3 - 3,5 |
| | 0530 | Zuschlag bei nichtstationärer Durchführung von zahnärztlich-chirurgischen Leistungen, die mit den Punktzahlen von 1200 und mehr Punkten bewertet werden | | 1,0 |
| OK | Ä5004 | Panoramaschichtaufnahme der Kiefer | 1 | 1,8 |
| Möglich wäre: | | | | |
| 24, 26 | 7080 | Versorgung eines Kiefers mit einem festsitzenden laborgefertigten Langzeitprovisorium im indirekten Verfahren ... (zzgl. Laborkosten!) Tragedauer von 3 Monaten beachten!! | 2 | 2,3 |

| Zähne | Geb.-Nr. | Bezeichnung | Anz. | Faktor |
|-------------------------------|-----------|---|------|-----------|
| In Folgesitzung: | | | | |
| 24, 26 | 3290 | Kontrolle nach chirurgischem Eingriff als selbständige Leistung je Kieferhälfte oder Frontzahnbereich | 1 | 2,3 |
| 24, 26 | Oder 3300 | Nachbehandlung nach chirurgischem Eingriff | 1 | 2,3 |
| Definitive Versorgung: | | | | |
| | Ä1 | Beratung | | 2,3 |
| | Ä5 | Symptombezogene Untersuchung | | 2,3 |
| 24, 26 | 0080 | Intraorale Oberflächenanästhesie je Kieferhälfte oder Frontzahnbereich | 1 | 2,3 |
| 23, 24, 25, 26, 27 | 0090 | Intraorale Infiltrationsanästhesie | 5 | 2,3 |
| 24, 26 | 9040 | Freilegen eines Implantats | 2 | 3,0 |
| 23 | 2290 | Entfernung einer Einlagefüllung, einer Krone, eines Brückenankers, Abtrennen eines Brückengliedes oder Steges o. ä. | 1 | 3,5 |
| 23 | 2180 | Vorbereitung eines zerstörten Zahnes mit plastischem Aufbaumaterial zur Aufnahme einer Krone (Achtung Faktor 2,3 wäre unter BEMA-Wert!) | 1 | 3,5 |
| 23 | 2030 | Besondere Maßnahmen beim Präparieren oder Füllen von Kavitäten (z. B. Separieren, Beseitigen störenden Zahnfleisches, Stillung einer übermäßigen Papillenblutung), je Kieferhälfte oder Frontzahnbereich | 1 | 2,3 |
| 23 | 2270 | Provisorium im direkten Verfahren mit Abformung, je Zahn oder Implantat, einschließlich Entfernung (zzgl. BEB-Pos. 1400 für Provisorium, ggf. zzgl. BEB-Pos. 0320 für das Erstellen eines Formteils; Material- und Laborkosten im Sinne dieses Gebührenverzeichnisses umfassen Praxiskosten nach § 4 Abs. 3 und Auslagen für zahntechnische Leistungen nach § 9 dieser Gebührenordnung) | 1 | 2,3 - 3,5 |
| OK | 5170 | Anatomische Abformung des Kiefers mit individuellem Löffel bei ungünstigen Zahnbogen- und Kieferformen und / oder tief ansetzenden Bändern oder spezielle Abformung zur Remontage, je Kiefer (zzgl. der Material und Laborkosten) | 1 | 2,3 - 3,5 |
| Folgetermin: | | | | |
| | Ä6 | Untersuchung des stomatognathen Systems | 1 | 2,3 |
| 23 | 2200 | Versorgung eines Zahnes oder Implantates durch eine Vollkrone (ggf. zusätzlich adhäsive Befestigung GOZ 2197/2030 Faktor individuell berechnen) | 1 | 2,3 - 3,5 |
| 24, 26 | 9050 | Entfernen und Wiedereinsetzen sowie Auswechseln eines oder mehrerer Aufbauelemente ... | 2 | 2,3 - 3,5 |
| 24, 26 | 5000 | Versorgung eines Lückengebisses durch eine Brücke oder Prothese: je Pfeilerzahn oder Implantat als Brücken- oder Prothesenanker mit einer Vollkrone (Tangentialpräparation) (zzgl. der Material- und Laborkosten) | 2 | 2,3 - 3,5 |
| 25 | 5070 | Versorgung eines Lückengebisses durch eine Brücke oder Prothese: Verbindung von Kronen oder Einlagefüllungen durch Brückenglieder, Prothesenspannen oder Stege, je zu überbrückende Spanne oder Freiendsattel | 1 | 2,3 - 3,5 |

Hinweis zu den Gebührennummern 2270, 5120, 5140:

Gerne wird von den Versicherungsträgern argumentiert, dass die angesetzten Laborkosten bereits in den Leistungen der GOZ-Nummern 2270, 5120 und 5140 enthalten seien.

Die GOZ-Nummern für Provisorien beinhalten nur die Kosten für die einfache Herstellung und Ausarbeitung (im direkten Verfahren), nicht jedoch für darüber hinausgehende weitere Maßnahmen wie z. B.

- zusätzliche Hochglanzpolitur nach Fertigstellung
- individuelle Charakterisierung
- Lackierung und Licht- / Ofenaushärtung nach Fertigstellung

Diese Maßnahmen gehen über die einfache Provisorien-Herstellung hinaus und können gemäß § 9 GOZ als zahntechnische Leistungen zusätzlich berechnet werden.

Die Berechnung der konservierenden Begleitleistungen erfolgt je nach Aufwand und Schwierigkeit sowie aller Auslagen nach §4 Abs. 3 der GOZ. Materialkosten werden nach §9 GOZ nach BEB berechnet und individuell kalkuliert.

Diese Muster-Berechnung basiert auf der gültigen GOZ 2012 unter Berücksichtigung des Bremer Kurzkomentars und der Empfehlung des aktuellen BZÄK Kommentars. Der Inhalt ist ohne Gewähr!