# Prothetik konventionell und digital – Ein Vergleich

*PD Dr. med dent Christian J. Mehl und PD Dr. med dent. Sönke Harder*

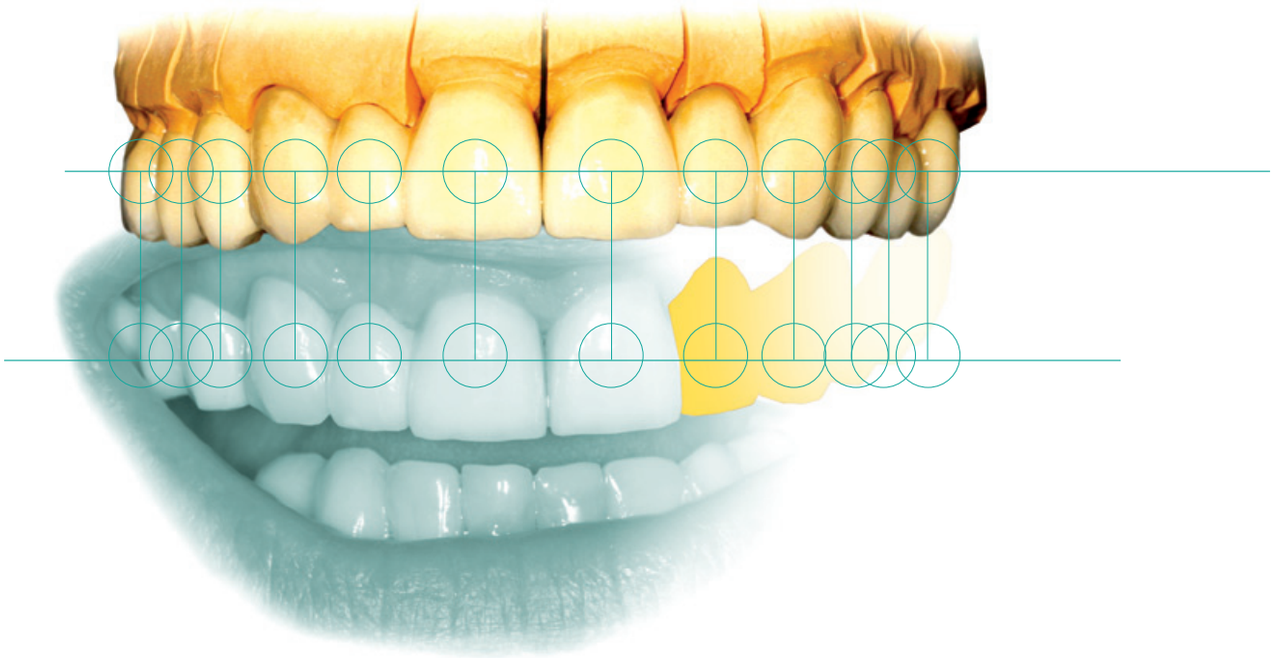

**Die digitale Vernetzung der Welt schreitet unabänderlich voran. In wirtschaftlicher Hinsicht ist die Verbindung mit dem Internet eine Notwendigkeit geworden und deren Folgen auf Arbeitsabläufe in vielen Bereichen sichtbar. In diesem Zusammenhang ist es im letzten Jahrzehnt auch in der Zahnmedizin zu gravierenden Veränderungen bezüglich Materialien und deren Verarbeitung gekommen. In diesem Artikel sollen die Vor- und Nachteile des konventionellen und digitalen Vorgehens an Hand eines Patientenfalls gegeneinander abgewogen werden.**

## Einleitung

Der Zahnarzt von heute ist nicht nur am Behandlungsstuhl tätig, er muss auch wirtschaftliche, rechtliche und entwicklungstechnische Einblicke in sein Fachgebiet haben. Zudem haben Patienten durch öffentliche Medien,[1] insbesondere das Internet, Kenntnis von neuen Materialien und Techniken.[2] Auf Grundlage dieser Informationen entwickeln sie Ihre eigenen Wünsche und Vorstellungen, die sie ihrem Zahnarzt häufig offensiv mitteilen.[3] Um allen ästhetischen Erwartungen und Wünschen der Patienten gerecht zu werden, ist eine gute Kommunikation und planvolles Vorgehen notwendig.[3-5]

Zur Praxisführung mit Erfolg gehören aber auch richtungsweisende Entscheidungen bezüglich der Ausrichtung der Praxis. So kommen in vielen schon länger geführten Praxen noch Karteikarten zum Einsatz, während bei Neuausstattungen grundsätzlich die papierlose digitale Praxis angestrebt wird. Doch nicht nur im administrativen Bereich hat die Computerisierung Einzug gehalten, auch aus Behandlungsabläufen ist die Digitalisierung teilweise nicht mehr wegzudenken. Gerade in der Zahntechnik werden viele Arbeitsabläufe zunehmend automatisiert, was die Qualität und Nachvoll-

ziehbarkeit der Restaurationsherstellung erhöht.[6] Da die Zahntechnik häufig ein großer finanzieller Faktor bei der Therapie geworden ist, kann eine digitale Automatisierung eine Auslagerung der zahntechnischen Leistung in Niedriglohnbereiche verhindern und sogar Kosten senken.[6]

Aber auch die Digitalisierung der eigenen Praxis für bestimmte Behandlungen kann eine Effizienzsteigerung und Kostendämpfung bewirken. Der Einzug der Digitalisierung hat zu gänzlich neuen Möglichkeiten bei der intraoralen Abformung und Herstellung von Zahnersatz geführt.[2, 6-8] Um ihre Produkte zu verkaufen, versucht die Dentalindustrie, Zahnärzte davon zu überzeugen, dass computergestützte Verfahren sicherer, wirtschaftlicher, komfortabler und präziser sind.[9-11] In der Literatur bestätigt sich die Gleichwertigkeit von digitalen Abformungen bestimmter Systeme mit konventionellen Abformungen was Präzision und Abbildungstreue betrifft.[12-14] Die einzige Ausnahme sind Abformungen des gesamten Zahnbogens oder zahnlose Bereiche, bei denen konventionelle Abformungen noch leichte Vorteile genießen.[12-14] Trotzdem hat die Verwendung digitaler Prozesse mehrere offensichtliche Vorteile. Sie ermöglicht beispielsweise den Zugang zu neuen, nahezu fehlerfreien, industriell vorgefertigten Materialien, sie sorgt für eine Reproduzierbarkeit der Versorgungen, spart Platz (Datenspeicherung) und steigert die zeitliche und damit wirtschaftliche Effizienz.[2, 6] Dieser Artikel soll die Unterschiede zwischen konventionellem und digitalem Vorgehen mit den jeweiligen Vor- und Nachteilen anhand eines Patientenfalles beleuchten.

*Abb. 1: Situation en face extraoral vor Behandlungsbeginn lachend*

*Abb. 2: Situation en face intraoral vor Behandlungsbeginn*

*Abb. 3: OPG der Situation vor Behandlungsbeginn*

**Patientenfall**

**Anamnese**

Die Patientin stellte sich mit dem Hauptwunsch nach einer Grundsanierung Ihrer Zähne bei uns vor (Abb. 1, 2 und 3). Allgemeinmedizinisch war die Patientin gesund. In der zahnärztlichen Anamnese konnten unter anderem multiple Karies, insuffiziente Restaurationen, periapikale Entzündungen und ein abgesunkener Biss festgestellt werden (Abb. 2 und 3). Die parodontale Situation war zwar stabil, im Befund zeigte sich jedoch eine Gingivitis aufgrund einer insuffizienten Mundhygiene der Patientin.

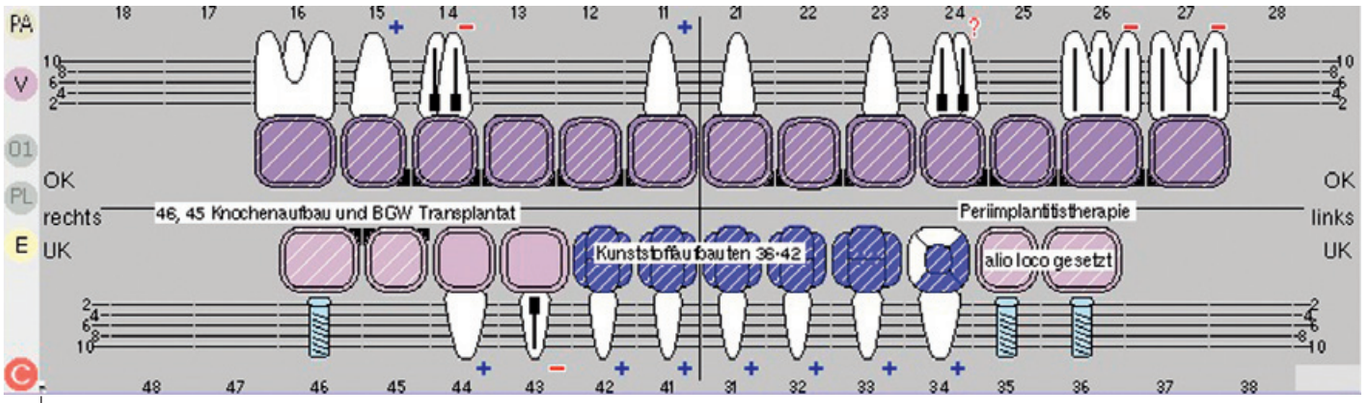


*Abb. 4: Konservierende, chirurgische und prothetische Planung der Rehabilitation*

*Abb. 5: Farbnahme vor Beginn der Präparation*

*Abb. 6: Der Oberkiefer für die digitale und konventionelle Abformung vorbereitet*

## Behandlung

Die Planung wurde in enger Absprache mit der Patientin durchgeführt. Aufgrund von verschiedenen außerzahnmedizinischen Limitationen wurden im Oberkiefer drei Brücken nach vorheriger konservierender, parodontaler und chirurgischer Sanierung geplant (Bild 4). Im Unterkiefer sollten alle vorhandenen Zähne und die alio loco eingesetzten Implantatkronen mit Kunststoff aufgebaut werden. Es wurde eine Bisshebung um 2 mm, gemessen von 11 zu 41, angestrebt. Die Stützzone im Unterkiefer rechts sollte durch ein Implantat in Position 46 mit Anhänger 45 wieder stabilisiert werden (Abb. 4). Die Patientin wurde im Sinne des synoptischen Behandlungskonzeptes versorgt. Zunächst wurde ein Fotostatus gemacht und eine Alginat Abformung (Alginat Super, Pluradent, Offenbach) für die Herstellung eines Wax-ups genommen. Hier wurde aus zeitlichen Gründen die konventionelle Methode gewählt, da eine intraorale digitale Abformung beider Kiefer mit hoher Qualität (d.h. dass auch unterschnittige Bereiche abgeformt werden) mindestens 20 Minuten dauert, während man für die Alginatabformung höchstens 4 Minuten pro Kiefer benötigt. Nach der anschließenden Hygienephase folgten konservierende Aufbaufüllungen (Tetric EvoCeram, Ivoclar Vivadent, Schaan, Liechtenstein), Wurzelfüllungsrevisionen (14, 26 und 27) und eine chirurgische Sanierung (Extraktion 13 und 22). Sofort nach den Extraktionen wurden die Alveolen mit provisorischen Pontics verschlossen und das Blutkoagel stabilisiert. Die gesamte provisorische Versorgung wurde nach einem Schlüssel des (konventionell hergestellten) Wax-ups gefertigt. Nach der Stabilisierung des Oberkiefers erfolgte die Bisserhöhung um 2 mm, der Aufbau in regio 35 bis 43 mit Kunststoff (Tetric evo ceram nach mechanochemischer Vorbehandlung) und die Implantation und Augmentation in Regio 46. Der Unterkiefer sollte nach einer Einheilzeit des Implantats von vier Monaten versorgt werden. Zunächst wurden die Oberkieferrestaurationen fertiggestellt.

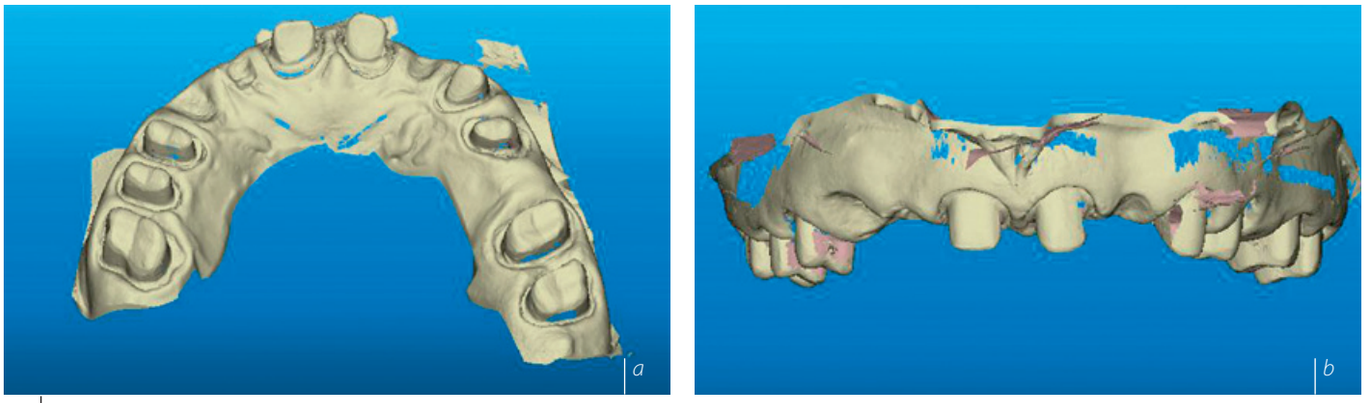


*Abb. 7 a und b: Die digitale Abformung des Oberkiefers*

*Abb. 8 a und b: Bilder des Provisoriums für den Techniker, um die Länge und Breite der Zähne zu vermitteln.*

Nach der Farbnahme (Abb. 5) und der Präparation der Zähne (Abb. 6) unter Lokalanästhesie (UDS, Sanofi, Frankfurt) wurden sowohl digitale Abformungen (iTero, Align Technologies, NL-Amsterdam; Abb. 7 a und b, Dauer etwa 25 Minuten), als auch konventionelle Abformungen (Permadyne, 3M Espe, Neuss; Dauer 20 Minuten) an einem Tag durchgeführt. Ein Gesichtsbogen wurde angelegt und die Kieferrelation festgehalten. Die digitalen Abformungen wurden mit der parallel-konfokalen Bildgebungstechnik gemacht.[2] Diese Technik nutzt optische Abtastung, um die Oberfläche und die Konturen der Zähne und Zahnfleischstrukturen zu erfassen. Dafür werden etwa 100.000 Punkte reflektierten Laserlichts in 300 Tiefenschärfepunkten erfasst. Die Tiefenschärfepunkte liegen etwa 50 Mikrometer voneinander entfernt.[2] Um dem Zahntechniker so viele Informationen wie möglich an die Hand zu geben, wurden Bilder des Provisoriums übermittelt (Abb. 8 a, b). Hiermit können Farb- und Formwünsche der Patientin verdeutlicht sowie Länge und Lippenlinie der prospektiven Zähne übertragen werden, um unnötige weitere Anproben zu vermeiden.

Die digitale Datei (STL-Format, Align Technologies, San Jose, CA, USA) wurde zusammen mit Patientenbildern und der konventionellen Abformung in das zahntechnische Labor gesendet und dort aufbereitet. Bei dem digitalen Datensatz wurden mit einer Labor-Software (iTero CAD Workstation, Align Technologies) die Artefakte entfernt, das digitale Modell getrimmt und die Präparationsgrenzen festgelegt. Der so generierte digitale Modelldatensatz wurde dann zu einer CAD/CAM Arbeitsstation exportiert (3 Shape, Kopenhagen, Dänemark). Nach der digitalen Formgebung der prospektiven Gerüste mit einem Softwareprogramm (3 Shape, Abb. 9 a-c) und der endgültigen Kontrolle von Form, Okklusion, etc. der Gerüste wurde der Datensatz an ein Fräszentrum weitergeleitet (Bego, Bremen). Die Gerüste wurden aus einer nichtedelmetallhaltigen Legierung (Wirobond, Bego) hergestellt. Die digitalen Modelle wurden ebenfalls an ein Fräszentrum gesendet (Straumann European Milling Centre, Leipzig). Nach Erhalt der digital hergestellten Modelle (aus Polyurethan) im Labor

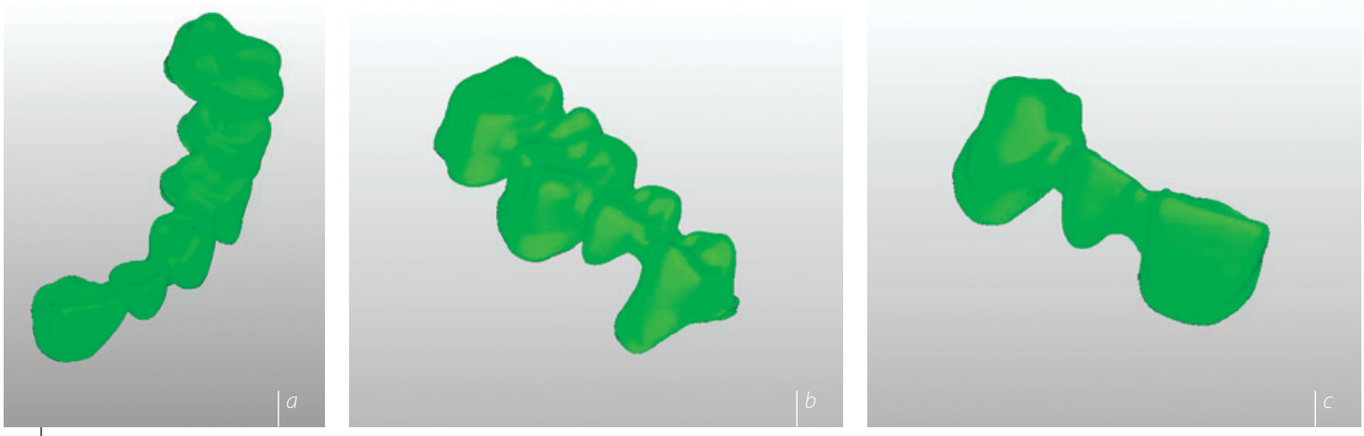


Abb. 9 a, b und c: Design der Gerüste am Computer (a) Oberkiefer rechts, (b) Frontzahngerüst und (c) Gerüst Oberkiefer links

Abb. 10 a und b: (a) Modell und (b) Gerüst vor der Anprobe

wurde das Gerüst auf dem konventionell und auf dem digital hergestellten Modell auf Passung und Randschluss überprüft (Abb. 10 a, b). Alle Restaurationen wiesen sowohl auf dem digitalen als auch auf dem konventionellen Modell eine gleiche Passung auf (visuelle Überprüfung). Die Gerüstanprobe, die Ausformung der Pontics und die Kieferrelationsrückbestimmung wurden klinisch durchgeführt (Abb. 11 a, b). Nachdem das Gerüst im Labor vorlag, wurde es reartikuliert und im Anschluss verblendet (InLine, Ivoclar, Bild 12). Die keramische Vollverblendung wurde anschließend von Hand poliert. Die statische und dynamische Okklusion wurde erneut überprüft und eingestellt, bevor die Restaurationen, das konventionelle Gipsmodell und das digital hergestellte Polyurethanmodell in unsere Praxisklinik gesendet wurden (Abb. 13 a, b). Die gesamte Arbeit konnte am Tag der ersten Anprobe mit leichten Korrekturen der Okklusion eingesetzt werden (Ketac Cem, 3M Espe; Abb. 14 und 15).

**Diskussion**

Traditionelle herkömmliche Workflows haben nach wie vor Ihren Platz in der modernen Zahnmedizin. Trotzdem werden auf lange Sicht digitale Techniken die konventionellen einfach auf Grund Ihrer Effizienz ersetzen.[2, 11, 12] In vielen Bereichen haben digitale Prozesse schon aufgeholt und teilweise sogar konventionelle Prozesse überholt, was Wirtschaftlichkeit und das Zeitmanagement angeht. So ist sogar mittlerweile selbst das Scannen großer zahnloser Bereiche entgegen früherer Statements[2] mittlerweile vergleichbar mit konventionellen Abformungen was Präzision und Abbildungstreue betrifft.[12, 14] In Bezug auf den vorgestellten Patientenfall möchte ich auf die einzelnen Schritte eingehen und beide Vorgehensweisen miteinander vergleichen.

*Abb. 11 a und b: (a) Gerüst in der klinischen Anprobe und (b) Übertragung der Auflagenform mit Aluminiumwachs*

*Abb. 12: Fertig verblendetes Gerüst*

Zur Diagnostik können natürlich digitale Abformungen genutzt werden. Wir haben dies nicht getan, da konventionelle Abformungen mit Alginat und die Herstellung von Gipsmodellen kostengünstiger und schneller sind als digitale Abformungen. Für eine Abformung beider Kiefer mit Alginat benötigt man etwa acht Minuten, während das korrekte Abscannen beider Kiefer etwa eine halbe Stunde dauert. Beide Leistungen sind allerdings an zahnmedizinische Fachassistentinnen delegierbar. Die Herstellung des Wax-ups ist in diesem Fall ebenfalls konventionell geschehen. Hier allerdings wäre eine digitale Prozesskette wirtschaftlicher gewesen, weil das digitale Wax-up ebenfalls für ein gefrästes unterfütterbares Schalenprovisorium genutzt werden kann und die Herstellung eines digitalen Wax-ups nur etwa ein Drittel der Zeit eines konventionelles Wax-ups benötigt.

In der Präparationssitzung ist für diese Publikation sowohl konventionell als auch digital abgeformt worden. Für die konventionelle Abformung wurden etwa 20 Minuten für beide Kiefer benötigt, während die digitale Abformung mit 25 Minuten etwas länger dauerte. Ein unschätzbarer Vorteil der digitalen Abformung im Vergleich zu den herkömmlichen Techniken mit Abformmassen ist allerdings, dass Fehlstellen einfach nachgescannt und den vorhandenen virtuellen Modellen hinzugefügt werden können, wodurch die durch eine erneute Abformung hervorgerufenen Unannehmlichkeiten für den Patienten reduziert werden. Patienten, die beide Techniken erlebt haben, präferieren die digitale Abformung. Als Grund werden am häufigsten der schlechte Geschmack des Abformmaterials und der Würgereiz - gerade bei Abformungen im Oberkiefer - angegeben. Weitere Vorteile der digitalen Abformung sind die sofortige Verfügbarkeit der Daten des virtuellen Modells und die Möglichkeit der Wiederherstellung einer neuen Restauration ohne eine erneute Abformung (wie z.B.

*Abb. 13: Fertig verblendetes Gerüst auf dem Modell zur Kontrolle*

*Abb. 14: Situation intraoral nach Behandlungsabschluss*

*Abb. 15: Abschluss der klinischen Situation en face extraoral nach Behandlungsende lachend*

im Fall von Frakturen der eingesetzten Restauration).[2] Bei der digitalen Abformung mit dem iTero-Scanner, kann die Kieferrelation sofort gemessen werden, um so die nötige Mindestschichtstärke der prospektiv genutzten Materialien nie zu unterschreiten.[7] Leider sind aber digitale Bissnahmen in der Regel weniger präzise als korrekt durchgeführte konventionelle Kieferrelationen.

Auch für den Zahntechniker ergeben sich verschiedene Vorteile aus der digitalen Zahnmedizin. Zum einen sind die Polyurethan-Modelle (Kunststoff) im Vergleich zu konventionellen Gipsmodellen bedeutend abrasionsfester,[2] und zusätzlich bleibt auf den Kunststoffmodellen die Anatomie des Zahnfleisches fast komplett erhalten, was gerade bei der approximalen Ausdehnung der Verblendung in zervikaler Richtung eine große Erleichterung ist. Dies wiederum reduziert die Zeit für den Praktiker am Stuhl. Darüber hinaus sind die Modelle über den Abformungsdatensatz immer wieder reproduzierbar und verursachen so keine Lagerungskosten.[7] Auch ist durch CAD/CAM Verfahren die Verwendung industrieller, und damit standardisierter und qualitativ homogener Materialien möglich, was Fehlerhaftigkeit und Ausfälle von Restaurationen reduziert.[15]

Neben allen Vorteilen für Patienten, Ärzte und Zahntechniker hat jedoch die Digitalisierung in der Zahnmedizin immer noch ihre Grenzen. Intraorale digitale Abformungen können nur bedingt eingesetzt werden, wenn abnehmbare prothetische Konzepte angewendet werden sollen.[15] Die größte Praktikabilität und Effektivität wird von den digitalen Scan-Systemen geleistet, wenn kleine Einheiten (z. B. Veneers, Kronen, Brücken, etc.) hergestellt werden.

## PD Dr. C. Mehl

- *2004 Promotion an der der Christian-Albrechts Universität zu Kiel*
- *2013 Habilitation an der der Christian-Albrechts Universität zu Kiel*
- *Ab 2011 Praxisklinik für Zahnmedizin und Implantologie, München*
- *Ab 2010 Externer Mitarbeiter der Abteilung Prothetik, Propädeutik und Werkstoffkunde der Christian-Albrechts Universität zu Kiel*

## PD Dr. S. Harder:

- *2005 Promotion an der der Christian-Albrechts Universität zu Kiel*
- *2014 Habilitation an der der Christian-Albrechts Universität zu Kiel*
- *Ab 2011 Praxisklinik für Zahnmedizin und Implantologie, München*
- *Ab 2010 Externer Mitarbeiter der Abteilung Prothetik, Propädeutik und Werkstoffkunde der Christian-Albrechts Universität zu Kiel*

## Kontakt

*HarderMehl*
*Praxisklinik für Zahnmedizin*
*und Implantologie*
*Volkartstraße 5*
*80634 München*
*Telefon: +49 - 89 – 571544*
*Web:*
*www.zahnärzte-münchen.de*
*christian.mehl@hardermehl.de*

*Abteilung für Prothetik, Propädeutik*
*und Werkstoffkunde*
*Christian-Albrechts Universität Kiel*
*Arnold-Heller-Straße 16*
*24105 Kiel*
*cmehl@proth.uni-kiel.de*


**Literatur**


1. Theobald AH, Wong BK, Quick AN, Thomson WM. The impact of the popular media on cosmetic dentistry. N Z Dent J 2006;102:58-63.
2. Mehl C, Harder S, Byrne A, Kern M. Prosthodontics in digital times: a case report. Quintessence international;44:29-36.
3. Priest G, Priest J. Promoting esthetic procedures in the prosthodontic practice. J Prosthodont 2004;13:111-117.
4. Mehl C, Kern M, Freitag-Wolf S, Wolfart M, Brunzel S, Wolfart S. Does the Oral Health Impact Profile questionnaire measure dental appearance? Int J Prosthodont 2009;22:87-93.
5. Mehl CJ, Harder S, Kern M, Wolfart S. Patients' and dentists' perception of dental appearance. Clin Oral Investig 2011;15:193-199.
6. Beuer F, Schweiger J, Edelhoff D. Digital dentistry: an overview of recent developments for CAD/CAM generated restorations. British dental journal 2008; 204:505-511.
7. Garg AK. Cadent iTero's digital system for dental impressions: the end of trays and putty? Dent Implantol Update 2008;19:1-4.
8. Kachalia PR. iDentistry - recent advances within the digital restorative arena. J Calif Dent Assoc;38:321-322.
9. Pieper R. Digital impressions – easier than ever. International journal of computerized dentistry 2009;12:47-52.
10. Ziegler M. Digital impression taking with reproducibly high precision. International journal of computerized dentistry 2009;12:159-163.
11. Priest G. Virtual-designed and computer-milled implant abutments. J Oral Maxillofac Surg 2005;63:22-32.
12. Ender A, Mehl A. Full arch scans: conventional versus digital impressions-an in-vitro study. International journal of computerized dentistry 2011;14:11-21.
13. Ender A, Mehl A. Influence of scanning strategies on the accuracy of digital intraoral scanning systems. International journal of computerized dentistry 2013;16:11-21.
14. Ender A, Mehl A. Accuracy of complete-arch dental impressions: a new method of measuring trueness and precision. The Journal of prosthetic dentistry 2013;109:121-128.
15. Reich S, Ganz S, Weber V, Wolfart S. Digital processes in implant dentistry. Implantologie 2011;19:263-271.

# Abrechnungsbeispiel: Prothetik konventionell und digital – Ein Vergleich

*Martina Weidinger*

**Ausgangsbefund:**
Multiple Karies, insuffiziente Restaurationen, periapikale Entzündungen und ein abgesunkener Biss

**Therapieplanung:**
Oberkiefer drei Brücken nach vorheriger konservierender, parodontal-hygienischer und chirurgischer Sanierung
Unterkiefer Implantat Regio 46, Anhänger 45
Herstellung eines Oberkiefer Langzeitprovisoriums
Beispielberechnung eines PKV Patienten:

| Zähne | Geb.-Nr. | Bezeichnung | Anz. | Faktor |
|---|---|---|---|---|
| **Vorbereitende Maßnahmen:** | | | | |
| | 0030 | Aufstellen eines schriftlichen Heil- und Kostenplanes nach Befundaufnahme und ggf. Auswertung von Modellen | 2 | 2,3 |
| | 0040 | Aufstellen eines schriftlichen Heil- und Kostenplanes bei kieferorthopädischer Behandlung oder bei funktionsanalytischen und funktionstherapeutischen Maßnahmen nach Befundaufnahme und Ausarbeitung einer Behandlungsplanung | 1 | 2,3 |
| | 0010 | Eingehende Untersuchung zur Feststellung von Zahn-, Mund- und Kiefererkrankungen … | 1 | 2,3 |
| | Ä34 | Erörterung (Dauer mindestens 20 Minuten) der Auswirkungen einer Krankheit auf die Lebensgestaltung in unmittelbarem Zusammenhang mit der Feststellung oder erheblichen Verschlimmerung einer nachhaltig lebensverändernden oder lebensbedrohenden Erkrankung – gegebenenfalls einschließlich Planung eines operativen Eingriffs und Abwägung seiner Konsequenzen und Risiken -, einschließlich Beratung - gegebenenfalls unter Einbeziehung von Bezugspersonen. | | 2,3 |
| | 4000 | Erstellen und Dokumentieren eines Parodontalstatus | 1 | 2,3 |
| OK,UK | Ä5004 | Panoramaschichtaufnahme der Kiefer | | 1,8 |
| | | Fotostatus § 6 Abs. 1 oder als Verlangensleistung nach § 2 Abs. 3 zu berechnen | 1 | 1,8 |
| | 4005 | PSI Index | 1 | 2,3 |
| | 1000 | Erstellung eines Mundhygienestatus | | |
| Ok,UK | 1040 | Professionelle Zahnreinigung | 17 | 3,0 |
| | 0060 | Abformung beider Kiefer für Situationsmodelle und einfache Bissfixierung einschließlich Auswertung zur Diagnose oder Planung | | 2,3 |
| 46 | 9000 | Implantatbezogene Analyse und Vermessung des Alveolarfortsatzes des Kieferkörpers und der angrenzenden knöchernen Strukturen sowie der Schleimhaut einschließlich metrischer Auswertung von radiologischen Befundunterlagen, Modellen und Fotos zur Feststellung der Implantatposition …, je Kiefer | | 2,3<br>2,3 |
| 16,15,14, 11, 21, 23 24, 26, 27 | 2180 | Aufbaufüllung 7 ggf. zusätzlich 2197/ 2030 pro Zahn | | 3,5 |
| | | Empfehlung einer Honorarvereinbarung!<br>Alternativ „dentinadhäsive Aufbaufüllung in Mehrschichttechnik"; da weder in der GOZ noch in der GOÄ beinhaltet, besteht die Möglichkeit, die Leistung gemäß § 6 Abs. 1 GOZ zu berechnen.<br><br>Die Leistung „Herstellung eines Wax-Up" ist weder in der GOZ noch in der GOÄ beinhaltet.<br>Berechnungs-Möglichkeit: Zahntechnische Leistungen, die der Zahnarzt chairside oder im Eigenlabor erbringt, können gemäß § 9 GOZ (ggf. BEB) berechnet werden. | | |
| OK | 0080 | Oberflächenanästhesie | 2 | 2,3 |
| 16,15,14, 11,21,23, 24,26,27, 13, 22 | 0090 | Infiltrationsanästhesie | 9 | 2,3 |

| Zähne | Geb.-Nr. | Bezeichnung | Anz. | Faktor |
|---|---|---|---|---|
| 14,26,27 | 2390 | Trepanation | 2 | 2,3 |

Achtung! Hier gibt es verschiedene Ansichten der Berechenbarkeit neben der WK.

| | | | | |
|---|---|---|---|---|
| 14,26,27 | 2410 | Wurzelkanalaufbereitung | 8 | 3,5 |
| 14,26,27 | 2440 | Wurzelfüllung | 8 | 3,5 |
| 14,26,26 | 2030 | Besondere Maßnahmen bei Füllung | 9 | 2,3 |
| 13,22 | 3000-3004 | Extraktion der Zähne | 2 | 2,3 |
| 16,15,14, 11, 21, 23, 24,26,27 | 7080 | Langzeitprovisorium je Krone<br>Empfehlung einer Honorarvereinbarung | 9 | |
| 13,12, 22, 25 | 7090 | Langzeitprovisorium je Spanne<br>Empfehlung einer Honorarvereinbarung | 3 | |

**Auszug aus dem Bremer Kurzkommentar zur GOZ 2012 zur Position 7080:**
„... Das Kriterium für die Berechnung eines Langzeitprovisoriums soll die Tragezeit von mindestens drei Monaten sein."
Die Bisserhöhung erfolgt unter Berücksichtigung der FAL Leistungen 8000ff.
Die Aufbauten der Zähne 45-35 wurden nach §6/1 der GOZ berechnet.
Hier wird nach Zeitaufwand und Schwierigkeit individuell eine Analogposition herangezogen!

**Auszug aus der GOZ 2012**
§ 6 Gebühren für andere Leistungen
Selbständige zahnärztliche Leistungen, die in das Gebührenverzeichnis nicht aufgenommen sind, können entsprechend einer nach Art, Kosten- und Zeitaufwand gleichwertigen Leistung des Gebührenverzeichnisses dieser Verordnung berechnet werden. Sofern auch eine nach Art, Kosten- und Zeitaufwand gleichwertige Leistung im Gebührenverzeichnis dieser Verordnung nicht enthalten ist, kann die selbständige zahnärztliche Leistung entsprechend einer nach Art, Kosten- und Zeitaufwand gleichwertigen Leistung der in Absatz 2 genannten Leistungen des Gebührenverzeichnisses der Gebührenordnung für Ärzte berechnet werden.

## Operative Phase des Behandlungsfalles:

| | | | | |
|---|---|---|---|---|
| 46 | 0080 | Intraorale Oberflächenanästhesie je Kieferhälfte oder Frontzahnbereich | 2 | 2,3 |
| 46 | 0090 | Intraorale Infiltrationsanästhesie<br>(zzgl. Materialkosten für Anästhesie Material) | 12 | |
| 46 | 9003 bzw.<br>oder 9005 | Verwenden einer Orientierungsschablone je Kiefer<br>Verwenden einer auf dreidimensionale Daten gestützten Navigationsschablone zur Implantation ggf. einschließlich Fixierung je Kiefer | | 2,3 |
| 46 | 9010 | Implantatinsertion, je Implantat<br>(zzgl. Implantatmaterialkosten) | 1 | 2,3 – 3,5 |
| | 0530 | Zuschlag bei nichtstationärer Durchführung von zahnärztlich- chirurgischen Leistungen, die mit den Punktzahlen von 1200 und mehr Punkten bewertet werden | | 1,0 |
| 46 | ggf. Ä2381 | Einfache Hautlappenplastik<br>(zzgl. Nahtmaterial) | 1 | |
| 46 | 9100 | Aufbau des Alveolarfortsatzes durch Augmentation ohne zusätzliche Stabilisierungsmaßnahmen | 1 | 2,3 |
| 46 | auch denkbar<br>Ä2675 | Partielle Vestibulum- oder Mundbodenplastik oder große Tuberplastik, je Kieferhälfte oder Frontzahnbereich<br>(zzgl. Nahtmaterial) | 1 | 2,3 |
| UK | Ä5004 | | | 1,8 |

## In Folgesitzung:

| | | | | |
|---|---|---|---|---|
| 46 | 3290 | Kontrolle nach chirurg. Eingriff als selbständige Leistung je Kieferhälfte oder Frontzahnbereich | 1 | 2,3 |
| | oder 3300 | Nachbehandlung nach chirurg. Eingriff | 1 | 2,3 |
| UK | 4030 | Beseitigen von scharfen Zahnkanten, störenden Prothesenrändern und Fremdreizen, je Kieferhälfte oder Frontzahnbereich<br>Hohlschleifen der vorhanden Prothese | 2 | |

| Zähne | Geb.-Nr. | Bezeichnung | Anz. | Faktor |
|---|---|---|---|---|
| **Freilegung Implantat:** | | | | |
| | Ä1 | Beratung | | 2,3 |
| | Ä6 | Eingehende Untersuchung | | 2,3 |
| 46 | 0080 | Intraorale Oberflächenanästhesie je Kieferhälfte oder Frontzahnbereich | 1 | 2,3 |
| 46 | 0090 | Intraorale Infiltrationsanästhesie | 1 | |
| | | Zzgl. Anästhetikum | | |
| 46 | 9040 | Freilegen eines Implantats und Einfügen eines oder mehrer Aufbauelemente | 1 | |
| | | Zzgl. Implantatteile | | |
| 46 | Ggf. Ä2381 | Einfache Hautlappenplastik | 1 | |
| | | (zzgl. anhängigen OP-Zuschlag aus der GOÄ) | | |
| | | Gingivaformer | 1x | |
| | | (ggf. auch nach Implantation berechenbar bei offener Einheilung) | | |
| UK | 4030 | Beseitigen von scharfen Zahnkanten, störenden Prothesenrändern und Fremdreizen, je Kieferhälfte oder Frontzahnbereich | 2 | 2,3 |
| **Neue Sitzung:** | | | | |
| 46 | 3300 | Nachbehandlung nach chirurg. Eingriff | 1 | 2,3 |

Auszug aus dem GOZ Kommentar der Bundeszahnärztekammer:
Nachbehandlung nach chirurgischem Eingriff (z. B. Tamponieren), als selbständige Leistung, je Operationsgebiet (Raum einer zusammenhängenden Schnittführung) Abrechnungsbestimmung
Die Leistung nach der Nummer 3300 ist höchstens zwei Mal je Kieferhälfte oder Frontzahnbereich berechnungsfähig.

## Definitive Versorgung:

Die individuelle Farbnahme wird als BEB Position kalkuliert und berechnet!

| | | | | |
|---|---|---|---|---|
| | Ä1 | Beratung | 2,3 | |
| | Ä5 | Symptombezogene Untersuchung | 2,3 | |
| 16,15,14, | 0090 | Infiltrationsanästhesie | 9 | 2,3 |
| 11, 21, 23, | 0080 | Oberflächenanästhesie | 9 | 2,3 |
| 24, 26, 27 | | | | |
| Ok, UK | 5170 | Funktionelle Abformung mittels individ. Löffel | 2 | 3,3 |
| 11-17, | 0065 | Optisch-elektronische Abformung einschl. vorbereitender Maßnahmen, je KH oder FZ Gebiet | 6 | |
| 21-27, | | (Neben der Leistung nach der Nummer 0065 sind konventionelle Abformungen nach diesem | | |
| 31-37, | | Gebührenverzeichnis für dieselbe Kieferhälfte oder denselben Frontzahnbereich nicht berechnungsfähig.) | | |
| 41-47 | | | | |
| 46 | 8010/ 8020 | FAL ( Gesichtsbogen ff) | | |
| | 9050 | Entfernen und Wiedereinsetzen sowie Auswechseln eines oder mehrerer Aufbauelemente … | | |
| **Neue Sitzung:** | | | | |
| | Ä6 | Untersuchung des stomatognathen Systems | 6 | |
| 16,15,14, | 5010 | Versorgung eines Lückengebisses durch eine Brücke oder Prothese je Pfeilerzahn | 9 | |
| 11, 21, 23, | | (ggf. zusätzlich adhäsive Befestigung sowie anfallende Position nach 2030) | | |
| 24, 26, 27 | | oder … | | |
| 13, 12, 22, 25 | 5070 | Versorgung eines Lückengebisses durch eine Brücke oder Prothese … je Spanne | 4 | |
| 46 | 5000i | Versorgung eines Lückengebisses durch eine Brücke oder Prothese je Pfeilerzahn oder Implantat | 1 | |
| | | als Brücken- Prothesenanker | | |
| | | (ggf. zusätzlich adhäsive Befestigung) | | |
| 45 | 5070 | Versorgung eines Lückengebisses durch eine Brücke oder Prothese … je Spanne | 1 | |
| 46 | 9050 | Entfernen und Wiedereinsetzen sowie Auswechseln eines oder mehrerer Aufbauelemente … | | |

Die Berechnung der kons. Begleitleistungen erfolgt je nach Aufwand und Schwierigkeit sowie aller Auslagen nach §4 Abs. 3 der GOZ.
Materialkosten werden nach §9 GOZ nach BEB berechnet und individuell kalkuliert.
Diese Muster-Berechnung basiert auf der gültigen GOZ 2012 unter Berücksichtigung des Bremer Kurzkommentars und der Empfehlung des aktuellen BZÄK Kommentars. Der Inhalt ist ohne Gewähr!

**Laborkosten Eigenlabor:**

| Nr. | Anzahl | Bezeichnung |
|---|---|---|
| | 5 | Desinfektion |
| Nr. 0020 | 3 | Modell aus Superhartgips |
| Nr. 0601 | 2 | Modell trimmen |
| Nr. 0602 | 2 | Modell sockeln dreidimensional |
| Nr. 0211 | 2 | indi. Loffel |
| | 1 | Kamingestaltung bei implantatabformung |
| | 1 | Aufarbeitung Implantat |
| | 5 | Fotodokumentation |
| | | |
| | 1 | Präprothetische Planung |
| | 1 | Chirurgische Planung |
| | 1 | Modellanalyse bei Implantat |
| | 2 | Zahnfarbenbestimmung |
| ggf. | 1 | Mehraufwand Gerüsteinprobe |
| | 1 | Abutmentversiegelung |
| | | |
| | | Diverse Abformaterialien |
| | | Alginat |
| | | Impregum |
| | | Permadyne |
| | | etc. |
| | | |
| 5101 | 1 | Modell Superhartgips |
| 51 | 1 | Sägemodell |
| 5850 | 1 | Platzhalter für Implantat |
| 5117 | 1 | Zahnfleischmaske j. Segment |
| 5106 | 1 | Splitcast |
| 5109 | 2 | Zahnkranz |
| 5355 | 10 | Umsetzen auf Zweitstumpf |
| 5124 | 2 | Auswerten je Registrat |
| 5125 | 1 | Gegenmodell artikulieren |
| 5362 | 9 | Prov. Kronen (Langzeit) |
| 5363 | 4 | Prov. Brückenglieder( Langzeit) |
| 2673 | 2 | Wurzelpontic |
| | 1 | Wax Up |
| | | zzgl. aller Implantatteile |
| | | |
| 902 | | Modell digitalisieren/scannen |
| 904 | 2 | Segment/Biss digitalisieren |
| 905 | 10 | disitalisieren der Präp. Grenze |
| 906 | 2 | Datensatz aufbereiten |
| 5101 | 2 | Modell Polyurethan |
| 5850 | 1 | Platzhalter für Implantat |
| 5117 | 1 | Zahnfleischmaske je Segment |
| 5123 | 2 | Artikulieren OK |
| 5124 | 2 | Auswerten je Registrat |
| 5125 | 2 | Gegenmodell artikulieren |
| 5106 | 2 | Splitcast |
| 5109 | 1 | Zahnkranz |
| 5355 | 9 | Umsetzen auf Zweitstumpf |
| | | |
| 5401 | 15 | Verblendung Keramik |
| 5401 | 15 | Verblendung individualisieren |
| 5865 | 1 | Verschraubung implantat |
| 5864 | 1 | indiv. Implantat Aufbau |
| 2678 | 4 | Pontic |
| | | zzgl. Implantat Teile |
| | | zzgl. Versandkosten |
| | | zzgl. NEM Zuschlag |

Es handelt sich hier um eine Musterberechnung. Eine Gewähr wird nicht übernommen. BEB Leistungen sollten individuell kalkuliert werden. Die Leistungen des Fräszentrums werden separat ausgewiesen und sind nicht berücksichtigt!

**Martina Weidinger**
ZMV

*Freiberuflich tätig in verschiedenen Praxen im Bereich Abrechnung Festanstellung als Praxismanagerin im Raum München Autorin diverser Abrechnungs-nachschlagewerke*

**Kontakt:**
*Martina Weidinger*
*Roggenstr. 40*
*86356 Neusäß*
*Weidinger-Wege@gmx.net*