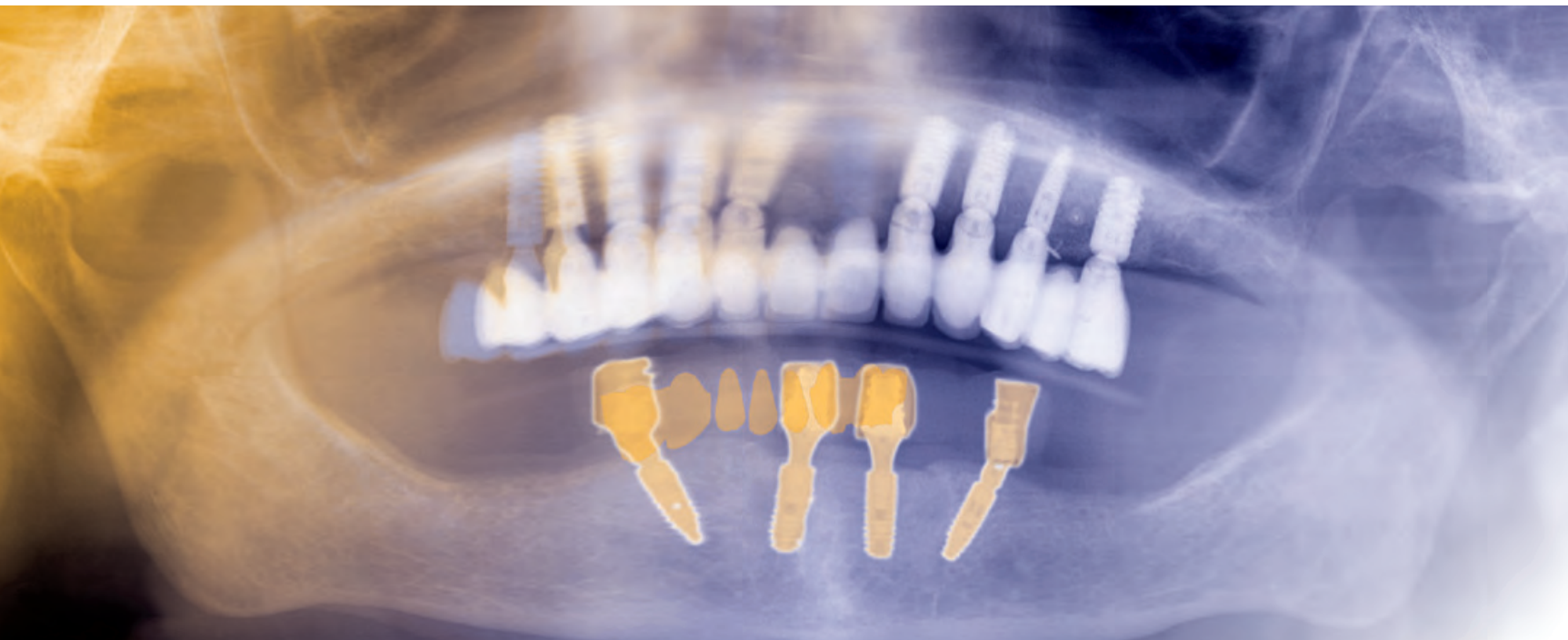

Die Versorgung des zahnlosen Unterkiefers im Zeitalter des digitalen Workflows

Dr. Dr. Rainer Fangmann, MSc, ZTM Fabian Zinser, Dr. Ulrich Gilbhard, Dr. Jürgen Süllwold

Laut der Vierten Deutschen Mundgesundheitsstudie (DMS IV) ist in den letzten Jahren ein gesteigertes Bewusstsein breiter Bevölkerungskreise für den Wert gesunder und schöner Zähne festzustellen. Die Daten dieser Studie aus dem Jahre 2005 zeigen, dass in der Altersgruppe der 65- bis 74-jährigen im Durchschnitt 14,2 Zähne fehlen (1997: 17,6 Zähne) und dass 22,6 Prozent (1997: 24,8 Prozent) völlig zahnlos sind. Allerdings gibt es in dieser Altersgruppe auch einen klaren Trend zu feststehendem Zahnersatz. Besonders auffällig ist, dass die Zahl von Implantatversorgungen von 1997 bis 2005 auf mehr als das Dreifache angestiegen ist.¹

Es gibt einen klaren Trend zu feststehendem Zahnersatz.



Dabei gilt zu berücksichtigen, dass sich Patienten in der Regel eine minimalinvasive Behandlung mit rascher Genesung, geringen postoperativen Beschwerden und einer möglichst schnellen Wiederherstellung der Gesellschaftsfähigkeit wünschen. Leider nimmt nur jeder vierte Patient völlig entspannt im Behandlungsstuhl Platz. Fünf Prozent aller Patienten leiden sogar an einer echten Zahnarztphobie.²

Digitale Lösungen helfen uns heute dabei, den Ansprüchen der Patienten unter den oben genannten Aspekten gerecht werden zu können. Mit dem Datensatz des dentalen Volumentomographen (DVT), einem intelligent einsetzbaren digitalen Workflow und der Zusammenarbeit mit einem digital ausgerichteten zahntechnischen Labor können wir den Wunsch nach schönen Zähnen bis ins hohe Alter erfüllen, ohne den Patienten bei der Behandlung unnötigem Stress auszusetzen.

Es war die Arbeitsgruppe um den Zahnarzt Paulo Malo und den Biomechaniker Bob Rangert, die das Konzept der angulierten Implantate zur Versorgung mit feststehenden Brücken im Unterkiefer klinisch etablierten.^{3,4} Der Ausgangspunkt dieser Methode ist eine posteriore Abstützung auf einer breiten prothetischen Basis von anterior nach posterior. Erzielt wird das durch die Angulierung der distalen Implantate. Die Arbeiten von Malo und Rangert demonstrierten eine kumulative Überlebensrate von über 97 Prozent bei einer prothetischen Überlebensrate von 100 Prozent und erbrachten damit den Nachweis, dass vier Implantate einer feststehenden Brücke im Unterkiefer stabilen Halt geben. Behandlungsabläufe mit multiplen chirurgischen Eingriffen sind für Patienten eine Strapaze und bedeuten eine Einschränkung ihrer Lebensqualität. Die Methode von Malo und Rangert konnte durch die Nutzung des vorhandenen Knochenangebots und einer Sofortversorgung den invasiven Behandlungsablauf auf lediglich eine Sitzung reduzieren und folglich die Patientenakzeptanz deutlich erhöhen. Das Konzept der „Sofortversorgung mit reduzierter Implantatanzahl“⁵, wie es Bayer et al. in ihrem Buch aus dem Jahre 2011 beschreiben, wird im folgenden Fall, erweitert um den digitalen Workflow und am des SmartFix Konzeptes des Ankylos® C/X-Systems dargestellt.

Behandlungsabläufe mit multiplen chirurgischen Eingriffen sind für Patienten eine Strapaze und bedeuten eine Einschränkung ihrer Lebensqualität.

Allgemeine und dentale Anamnese

Bei dem nachfolgenden Fall handelt es sich um eine 74-jährige Nichtraucherin im guten allgemeinen Gesundheits- und Ernährungszustand. Die Patientin steht in keiner medikamentösen Behandlung und hat keine Allergien. Erstmals kam die Patientin 2006 zu uns in die Behandlung. Damals zeigte sich bei ihr eine insuffiziente Teleskoparbeit im Oberkiefer, wobei die Pfeilerzähne einen deutlichen Lockerungsgrad aufwiesen. Seitens der Patientin bestand der Wunsch nach hochwertiger Rehabilitation des Unterkiefers möglichst mit einer Sofortversorgung. Eine zwischenzeitliche Versorgung mit einer schleimhautgetragenen Interimsprothese schied aus. Darüber hinaus war für die Patientin wichtig, eine möglichst geringe Belastung durch die anstehende Behandlung zu erfahren. 2006 wurde der Oberkiefer mit acht Ankylos® Plus Implantaten und einer Sofortversorgung bei gleichzeitigem Sinuslift rehabilitiert. Acht Monate später erfolgte die endgültige prothetische Versorgung in Form einer festen Verblendkeramik auf NEM-Gerüst unter Verwendung von Titan-Abutments (Abb. 1). Seit dieser Behandlung ist die Patientin in einem regelmäßigen Prophylaxe-Programm eingebunden und zeigt eine sehr gute Compliance.

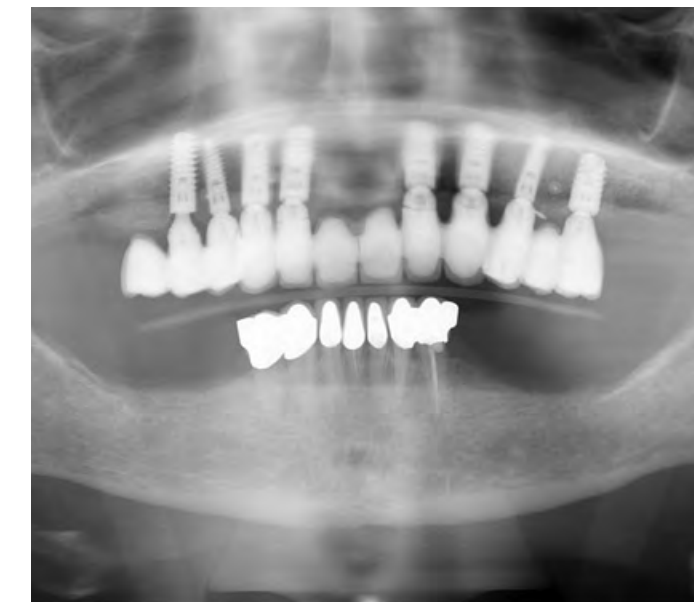


Abb. 1: präoperatives Orthopantomogramm

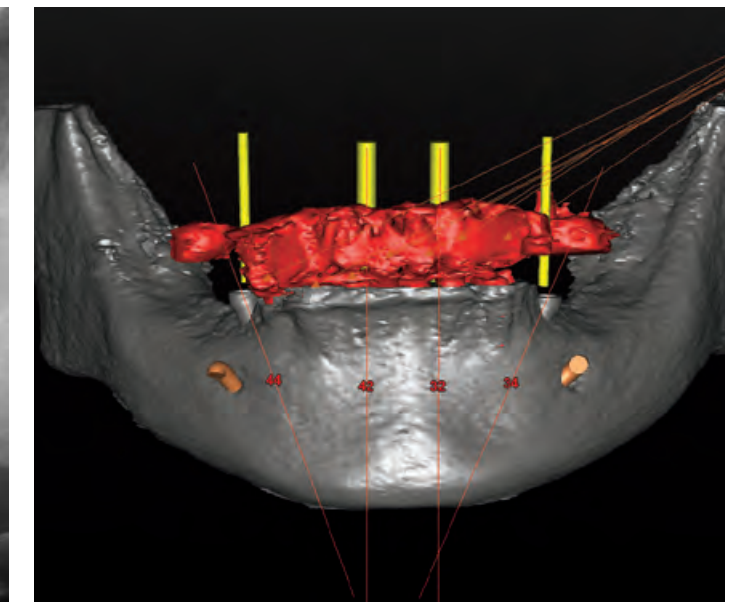


Abb. 2: Segmentierter und geplanter Datensatz

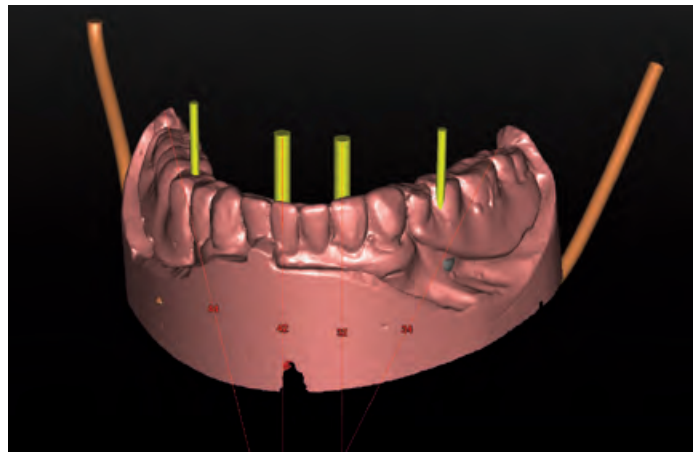


Abb. 3: Das gemachte Situationsmodell in der Planungssoftware

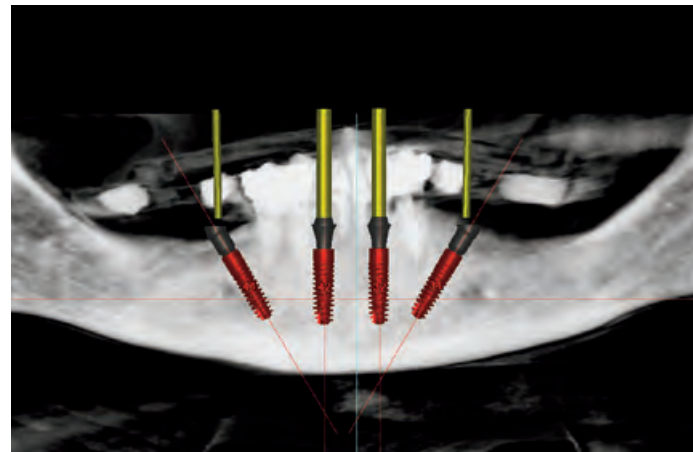


Abb. 4: Von der SimPlant-Software berechnetes OPG

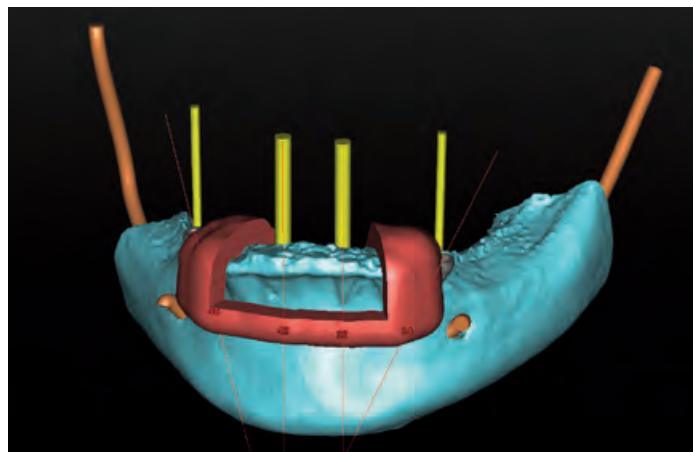


Abb. 5: Ausgangssituation des krestalen Knochengrades ...

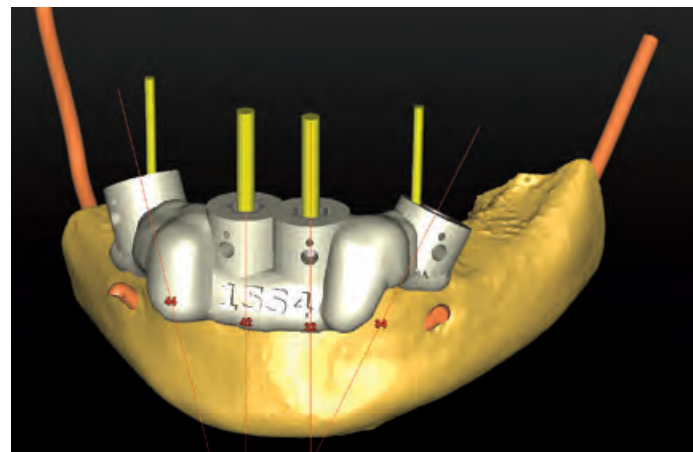


Abb. 6: ... nach Bearbeitung mit dem Reduction Guide ...

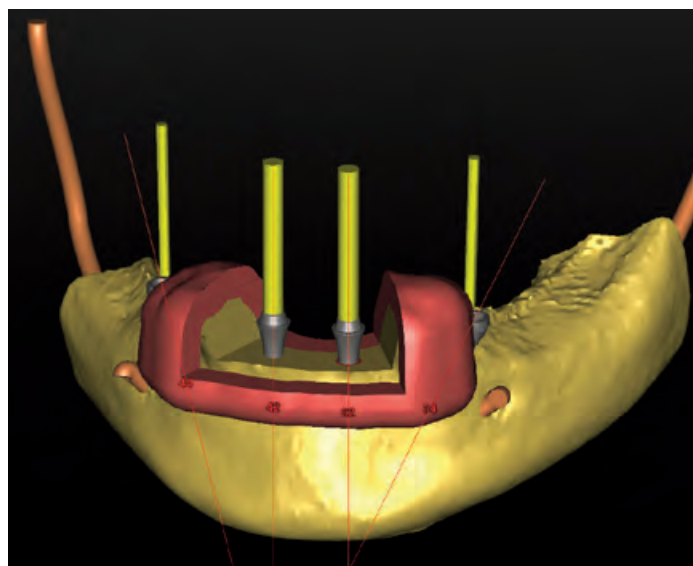


Abb. 7: ... mit dem ExpertEase Guide.

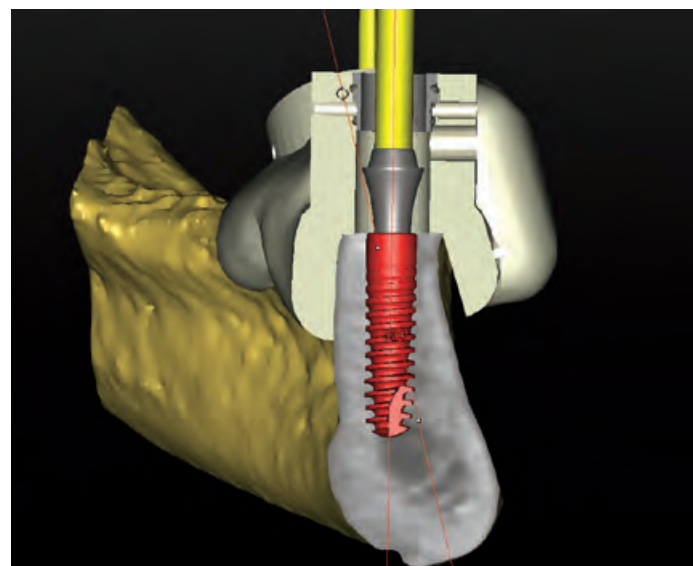


Abb. 8: Querschnitt durch die Planung

Planungsphase

Nach der digitalen Übermittlung der DVT-Daten an das zahntechnische Labor folgte die Konvertierung und Segmentierung des DICOM Datensatzes mit Hilfe der SimPlant®-Software (Materialise Dental GmbH, Deutschland) (Abb. 2). In diesem Zuge erfolgte die Darstellung der Nervi alveolares beidseitig und das virtuelle Extrahieren aller noch vorhandenen Zähne. Mit Hilfe des Optical Scan Moduls wurde ein konventionelles Situationsmodell der Ausgangssituation digitalisiert und in den Planungsdatensatz eingelesen (Abb. 3). Anhand der noch vorhandenen Zähne erfolgte die Referenzierung. Diese Vorgehensweise ermöglicht es, auf eine Bariumsulfat-Scanprothese zu verzichten. Die im DVT fehlenden Zähne wurden in diesem Fall über das Modell der Ist-Situation – mit der vorhandenen herausnehmbaren Prothese – digitalisiert. Sollte die aktuelle Versorgung jedoch in ästhetischer oder funktioneller Hinsicht insuffizient sein, kann ebenfalls mit einem digitalen oder analogen Wax-Up gearbeitet werden.

Die im DVT fehlenden Zähne wurden in diesem Fall über das Modell der Ist-Situation – mit der vorhandenen herausnehmbaren Prothese – digitalisiert.

Unser Planungskonzept im Team sieht vor, dass die Zahntechnik eine prothetische Vorabplanung erarbeitet. Hierbei werden die Implantate unter prothetischen Gesichtspunkten positioniert und mit realistischen Abutments versehen. Im Anschluss trifft sich das Team, ein chirurgischer und ein prothetischer Implantologe sowie ein Zahntechniker per Onlinesitzung (Teamviewer) zur Verfeinerung des Planungsvorschlages. Gemeinsam kann eine optimale Planung sowohl aus der chirurgischen als auch aus der prothetischen Perspektive erfolgen. Damit kennen auch alle Teammitglieder von Anfang an den gesamten Workflow und können den Therapieplan adaptieren. Diese dreidimensionale Planung schafft einen chirurgisch und prothetisch vorhersagbaren Behandlungsablauf.

Gemeinsam kann eine optimale Planung sowohl aus der chirurgischen als auch aus der prothetischen Perspektive erfolgen.

Aufgrund der vorhandenen Knochensituation und den Extraktionsalveolen erfolgte die virtuelle Implantatpositionierung nach dem SmartFix Konzept (Dentsply Implants, Mannheim). Dieses Konzept sieht die Abwinklung der distalen Implantate um bis zu 30 Grad vor, mit dem Ziel, das prothetische Stützfeld zu vergrößern (Abb. 4). Die initiale Angulation der Implantate wird durch speziell entwickelte angulierte Abutments ausgeglichen.

Die Implantate in regio 032 und 042 mussten 6,5 – 7,0 mm unterhalb des krestalen Knochengrads positioniert werden, um ausreichend Primärstabilität zu garantieren (Abb. 5). Zum präzisen chirurgischen Glätten dieses scharf zulaufenden Knochengrads wurde neben dem eigentlichen ExpertEase™ Guide (Bohrschablone, Dentsply Implants, Mannheim, Abb. 6) ein Reduction Guide (Nivellierschablone, Materialise Dental GmbH, Gliching, Abb. 7) gefertigt. Dieser Reduction Guide ermöglicht dem Implantologen, das Implantatbett präzise vorzubereiten. Im Anschluss erfolgt die vollständig schienengestützte Implantation über die ExpertEase™-Übertragungsschablone. Diese Schiene weist einen definitiven Tiefenstopp auf und ermöglicht es, alle Schaftlochbohrungen sowie die Aufbereitung des Bohrstollens navigiert durchzuführen. Ferner ist das Inserieren des Implantates auch durch den ExpertEase™ Guide möglich. Beide Schienen werden stereolithografisch gefertigt. Die Genauigkeit der stereolithografisch gefertigten Übertragungsschablonen ist anderen Verfahren überlegen.⁵ Gerade im Hinblick auf Sofortversorgungen hat sich diese Verfahrenstechnik bewährt. Innerhalb der SimPlant® -Software lassen sich auch Querschnitte durch die Planung betrachten (Abb. 8).

Digitales Provisorium

Mit dem Digital Immediate Smile Model (Materialise Dental GmbH) ist es erstmals möglich, die aus der Planung stammenden Daten als offenen STL-Export zu erhalten. Neben der Information über die Position der Implantate und den dazugehörigen Abutments (Abb. 9) enthält der STL-Export gegebenenfalls auch „gemachte“ Optical Scan Modelle (Abb. 10). Diese können mit vielen CAD-Programmen weiterverarbeitet werden. Zudem wird dem zahntechnischen Labor ermöglicht, ohne Zeitdruck präoperativ ein Sofortprovisorium zu erstellen. In diesem Fall wurden die STL Daten in die CAD Software „Zirkonzahn. Modellier“ (Zirkonzahn GmbH, I-Gais) geladen. Die Modellation des Provisoriums erfolgte anhand des Situationssscans (Abb. 11). Die verwendeten Retentionskappen für das

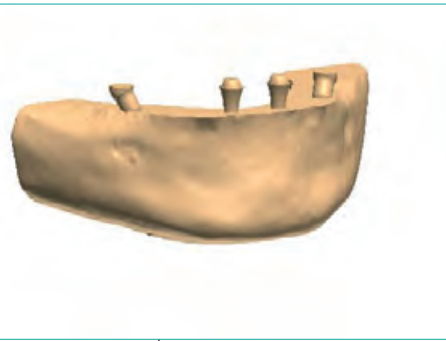


Abb. 9: Digital Immediate Smile Model auf Abutmentniveau

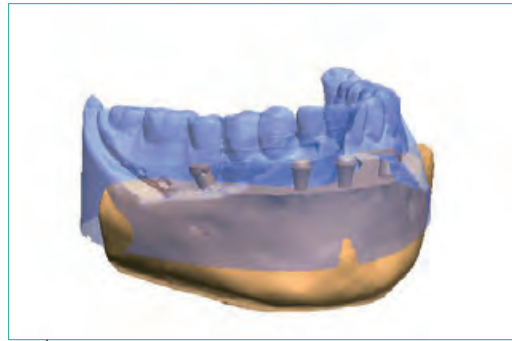

Abb. 10: Digital Immediate Smile Model mit gematchtem Situationsscan

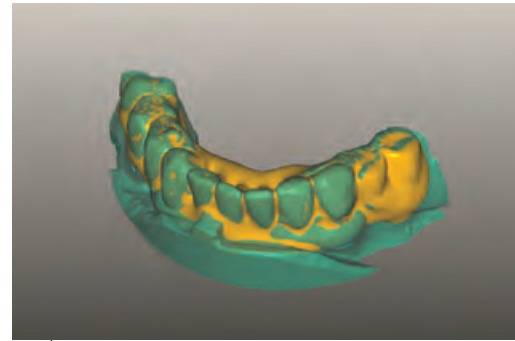


Abb. 11: Modellation des Sofortprovisoriums im CAD-Programm

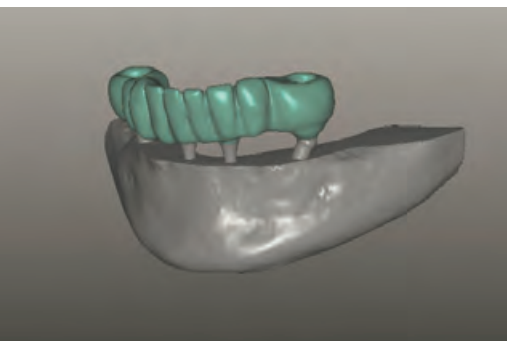

Abb. 12: Fertiggestellte Modellation im CAD-Programm

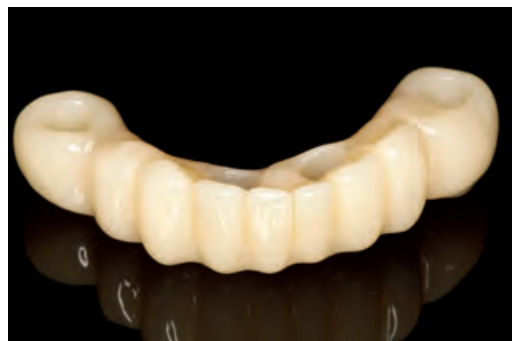

Abb. 13: Gefrästes und poliertes Provisorium aus Temp Premium

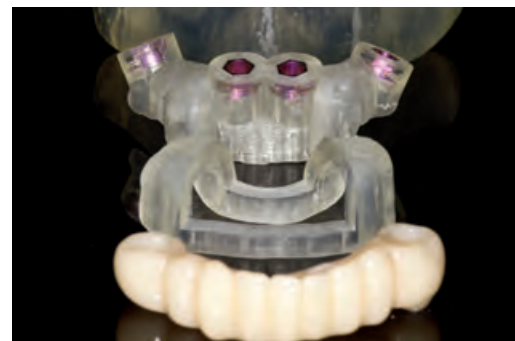

Abb. 14: Im Überblick: Provisorium, Reduction Guide, ExpertEase Schablone und der stereolithographisch gefertigte Kiefer

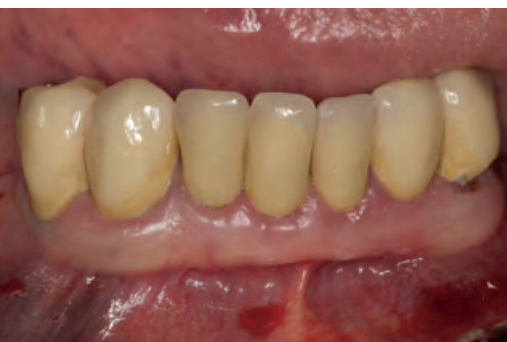

Abb. 15: Klinische Ausgangssituation

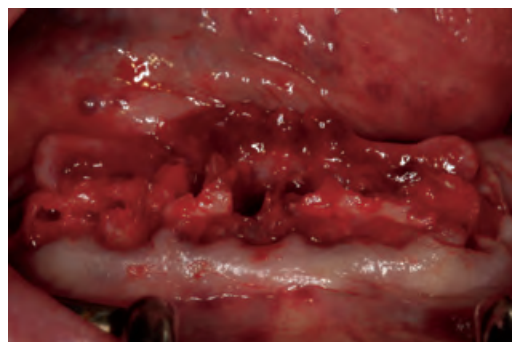


Abb. 16: Zustand nach Entfernung der Restzähne

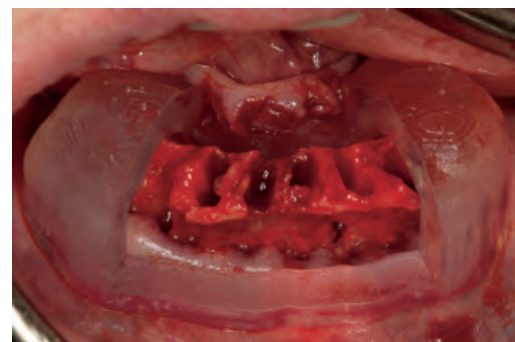

Abb. 17: Eingesetzter Reduction Guide

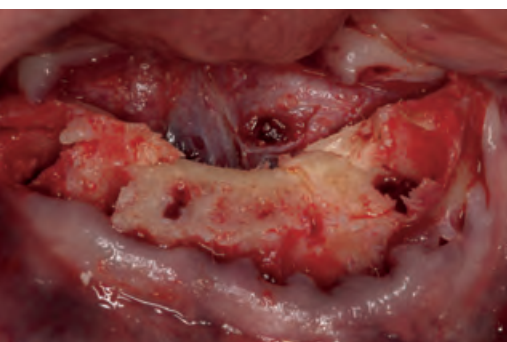


Abb. 18: Zustand nach Glättung des Alveolarfortsatzes im Frontzahnbereich

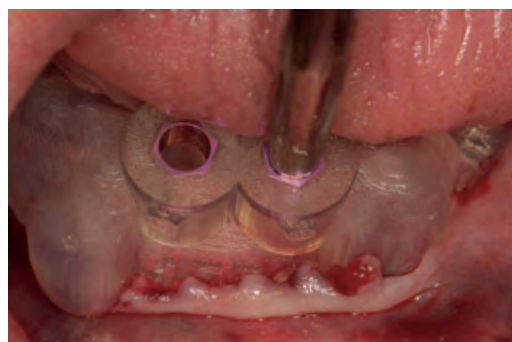


Abb. 19: ExpertEase™ Guide in situ

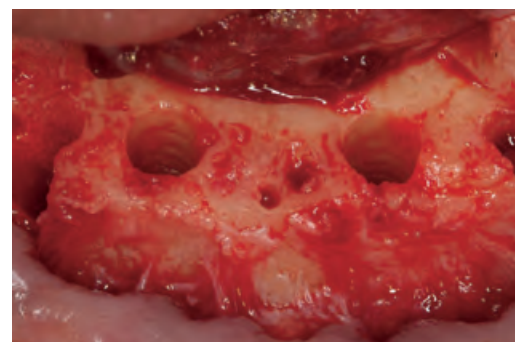


Abb. 20: Zustand nach dem Gewindeschnitt

Ankylos® C/X Implantatsystem (Dentsply Implants, Mannheim) wurden virtuell in der CAD Software hinterlegt und mit einem zusätzlichen „Spacer“ (Platzhalter) versehen. Das Sofortprovisorium wird nach dem chirurgischen Eingriff in „Passive-Fit-Technik“⁶ intraoral verklebt (Voco Structur 2 SC, VOCO GmbH, Cuxhaven),⁷ um etwaige Abweichungen der Implantatachse und -tiefe auszugleichen und eine Spannungsfreiheit zu gewährleisten.⁸ Bei einem geplanten Knochenabtrag von 6,5 – 7,0 mm mittels „Reduktionsschablone“ müssen die weiteren Schritte innerhalb der navigierten Implantation präzise aufeinander abgestimmt sein. Das geplante Behandlungsergebnis muss in jeder Hinsicht reproduzierbar sein (Abb. 12). Das Sofortprovisorium wurde auf einer fünfschigen Fräsmaschine (M5, Zirkozahn GmbH) aus Temp Premium (Zirkozahn GmbH) gefertigt und poliert (Abb. 13 und 14). Die Retentionskappen wurden mit 120µm Aluminiumdioxid zur Retentionsvergrößerung gestrahlt.

Zahn- und implantatchirurgische Behandlung

Für die Allgemeinanästhesie erfolgte zunächst die zusätzliche Gabe eines typischen Infiltrationsanästhetikums. Intravenös wurde unmittelbar präoperativ das Antibiotikum⁹ Clindamycin 600 mg gegeben. Die Abbildung 15 zeigt die klinische Ausgangssituation. Nach der vorsichtigen Entfernung der nicht erhaltungswürdigen Zähne 44 bis 33 samt ihrer Überkronung (Abb. 16) wurde der Mukoperiostlappen vestibulär als auch lingual passend zu den erstellten Schablonen präpariert. Es wurde zunächst der Reduction Guide aufgesetzt (Abb. 17) und mit dem Piezotome (Acteon Germany GmbH, Mettmann) entsprechend der Planung der Alveolarfortsatz im Frontzahnbereich reduziert (Abb. 18). Es erfolgte der Wechsel auf den ExpertEase™ Guide (Bohrschablone, Abb. 19). In Position 032 und 042 wurden jeweils Ankylos® C/X –A-Implantate (Durchmesser 3,5 mm, Dentsply Implants, Mannheim) der Länge 11 mm inseriert (Abb. 20 bis 22). Im nächsten Schritt wurden die angulierten Implantate mit gleicher Länge und Durchmesser in Regio 034 und 044 inseriert (Abb. 23). Die Implantatangulation bewirkt, dass die prothetische Unterstützungsfläche durch die schräge Implantatpo-

Bei einem geplanten Knochenabtrag von 6,5 – 7,0 mm mittels „Reduktionsschablone“ müssen die weiteren Schritte innerhalb der navigierten Implantation präzise aufeinander abgestimmt sein. Das geplante Behandlungsergebnis muss in jeder Hinsicht reproduzierbar sein.

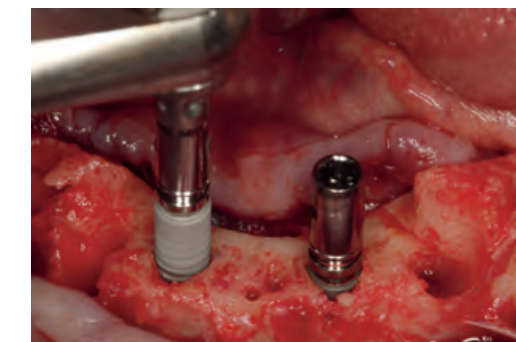

Abb. 21: Inserierung der Ankylos® C/X –A-Implantate

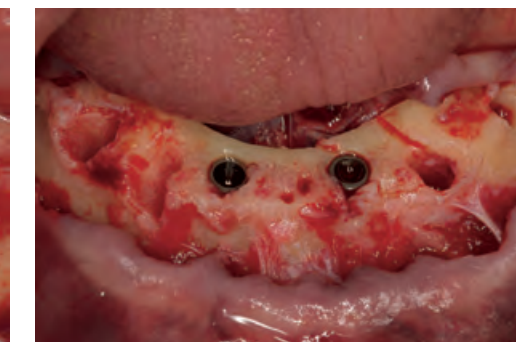


Abb. 22: Ankylos® C/X –A-Implantate in situ

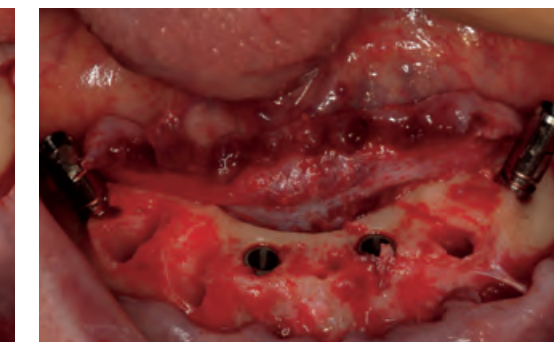

Abb. 23: Zustand nach Insertion der angulierten Implantate



Abb. 24: Asservierte Knochenpartikel und Bohrspäne

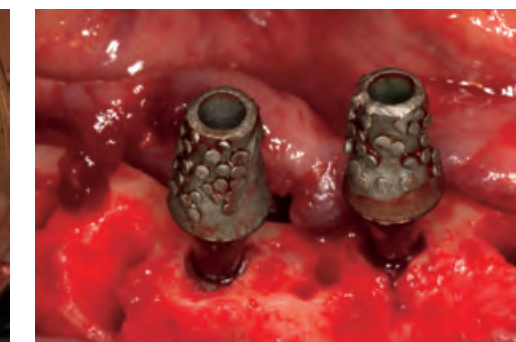

Abb. 25: Die Implantate in regio 032 und 042 mit Ankylos® Balance Basisaufbau C/

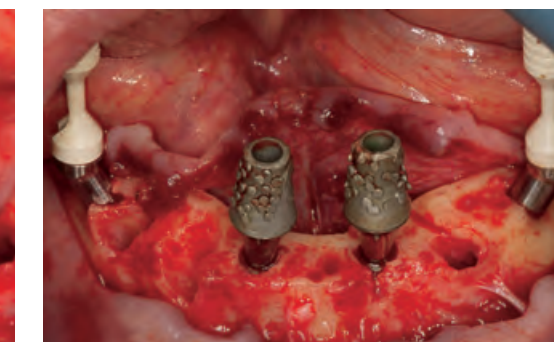


Abb. 26: Ausrichtung der angulierten Ankylos® Balance Basisaufbau

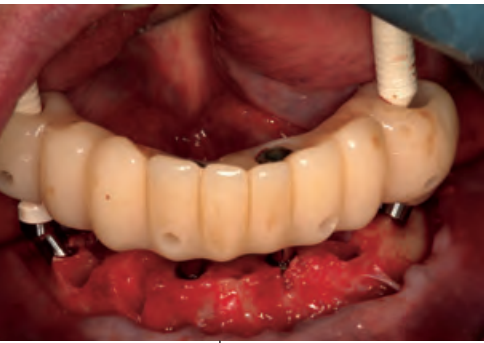

Abb. 27: Anpassung des virtuell geplanten Interimszahnersatzes

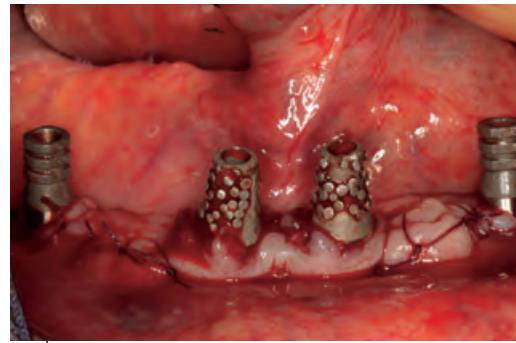

Abb. 28: Zustand nach typischem Naht-Wund-Verschluss

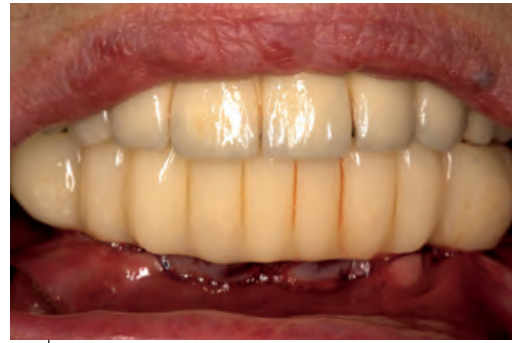

Abb. 29: Interimszahnersatz in situ

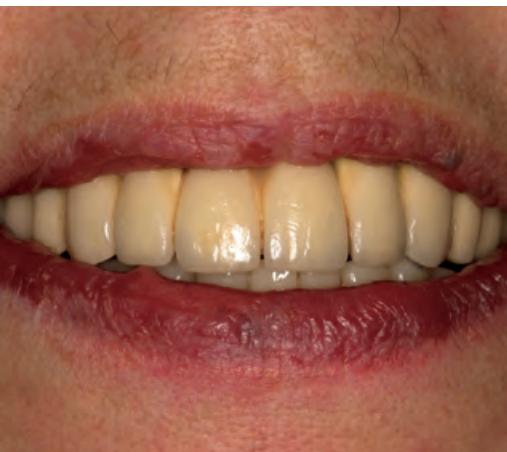

Abb. 30: Schlussbissituation

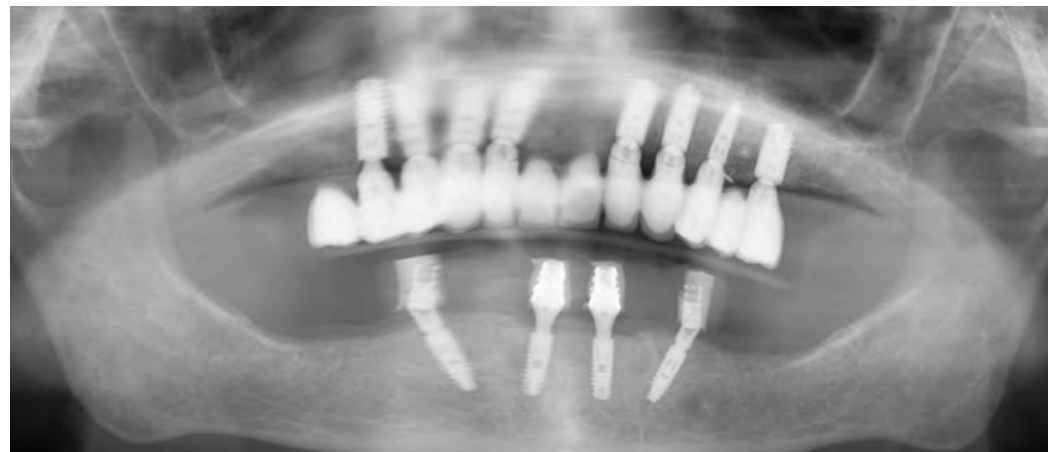

Abb. 31: Postoperatives Orthopantomogramm

sition nach distal ausgedehnt und der ortsständige Knochen so optimal ausgenutzt wird. Sämtliche entfernten Knochenpartikel und auch Bohrspäne wurden akribisch asserviert (Abb. 24). In den Positionen 032 und 042 wurden Ankylos® Balance Basisaufbauten C/ (GH 3,0 / Ø 5,5 mm, Kopfhöhe 2,4 mm) mit 15 N/cm eingeschraubt. Anschließend wurden die mittels Ankylos® Modellierhilfskappen für Balance Basisaufbau (Produktnummer 3104 5320) zahntechnisch hergestellten Retentionskappen (Wirobond® 280, BEGO Bremer Goldschlägerei, Bremen) mit 25 N/cm eingebracht (Abb. 25). Im nächsten Schritt wurden die angulierten Ankylos® Balance Basisaufbauten C (nicht indexierte Abutments) in Regio 034 und 044 / (GH 3,0, A30 / Ø 4,2 mm, Kopfhöhe 1,3 mm) ausgerichtet und ihren drehmomentspezifischen Vorgaben (angulierter ANKYLOS Balance Basisaufbau 15 Ncm, Aufbaukopf des angulierten ANKYLOS Balance Basisaufbaus 25Ncm) entsprechend eingebracht (Abb. 26). Dann wurde der virtuell geplante Interimszahnersatz eingepasst (Abb. 27). Anschließend wurden die leeren Alveolen und Knochendefekte mit dem gewonnenen autologen partikulären Material aufgefüllt. Dann erfolgte der typische Naht-Wund-Verschluss mit Einzelknopfnähten eines resorbierbaren Nahtmaterials (Resorba Medical GmbH, Nürnberg, Abb. 28). Nachdem die Patientin aus der Vollnarkose erwachte, wurde der Interimszahnersatz verschraubt, eingegliedert und in Okklusion gebracht. In dieser Position wurden die Retentionskappen über ein selbsthärtendes fluoreszierendes kaltpolymerisierendes Paste-Kartuschensystem (VOCO Structur 2 SC/QM, Voco GmbH, Cuxhaven) fixiert. Anschließend wurde der Interimszahnersatz extraoral versäubert und in der Mundhöhle refixiert (Abb. 29 und 30). Der Verschluss der Schraubenkanäle wurde mit einem in 0,1 % CHX-Gel getränkten Schaumstoffpellet und einem lichterhärtenden röntgenopaken Composite“ (DENTSPLY DETREY GmbH, Konstanz, Germany, E-Mail: info@dentsply.de) verschlossen. Abschließend erfolgte die radiologische Kontrolluntersuchung (Abb. 31).

Schlussfolgerung

Nach der 11. koordinierten Bevölkerungsvorausberechnung wird die Zahl der 65-Jährigen und Älteren bis Ende der 2030er Jahre um etwa die Hälfte ansteigen.¹⁰ Damit wächst auch die Patientenklientel für implantatgestützte Versorgung.^{11,12} „Allerdings handelt es sich um eine Patientenklientel, die zunehmend kritischer, Preis-Leistungsorientierter und gleichzeitig anspruchsvoller wird, nicht [...] jeden Therapievorschlag unreflektiert akzeptiert und sich [...] weitere Meinungen und Angebote einholt.“¹³ Hat sich der Patient zu einer implantologischen Behandlung nach ausgiebiger Information entschlossen, werden der Anspruch und die Erwartung recht präzise formuliert: ein festsitzender und funktioneller Zahnersatz, eine zügige Behandlung mit überschaubaren Kosten und wenigen belastenden Eingriffen bei vollständiger permanenter Gesellschaftsfähigkeit.

Nach der Konsensuskonferenz Implantologie im Jahre 2011 sind in der Klasse III der Indikationsklassen für Implantatversorgung zur Regelversorgung, für die Verankerung eines festsitzenden Zahnersatzes im zahnlosen Unterkiefer sechs Implantate und für die Verankerung eines herausnehmbaren Zahnersatzes vier Implantate vorgesehen.¹⁴ Zudem haben in dieser Patientenklientel gerade im Unterkieferseitenzahnbereich bereits erhebliche Knochenresorptionen bis zu den Abbaustadien der Cawood-Klassen¹⁵ IV bis VI stattgefunden, die dann aufwendiger Augmentationen bedürfen.^{16,17,18,19} Für augmentative Verfahren ist diese Patientenklientel selten zugänglich, Somit muss ein patientenfreundlicheres Verfahren zum Einsatz kommen. „Das Konzept der anguliert gesetzten [distalen] Implantate und anschließender funktionellen Sofortversorgung“²⁰ ist ein Verfahren, das seine klinische Anwendbarkeit und Praxistauglichkeit bereits seit 6 Jahren basierend auf verschiedenen Implantatsystemen gezeigt hat. Die heute möglichen digitalen Arbeitsabläufe vom DVT über die 3D-Planungssoftware, den knochengetragenen Übertragungsschablonen und ihren in diesem Zusammenhang möglichen zahntechnischen Leistungen bieten den Patienten mit nur einem präoperativen Behandlungstermin – nämlich der DVT-Aufnahme – und dem operativen Behandlungstermin die vollständige Rehabilitation. Die Vorteile dieses digitalen Workflows liegen darin, dass limitierende anatomische Strukturen erkannt werden können und damit Läsionen reduziert werden. Zudem kann das gesamte verbleibende Knochenvolumen bestimmt werden, wodurch es möglich wird, die für die spätere prothetische Rekonstruktion vorteilhafteste und günstigste Implantatposition dreidimensional zu finden. Es verkürzt sich die Operationsinvasivität und -zeit in der Hand des geübten Operateurs sowie der Zeitaufwand für die prothetische Versorgung deutlich.

Die resultierenden Vorteile sind vielfältig. Ein operatives Vorgehen in einem einzigen Arbeitsgang ohne zweiten operativen Eingriff ggfs. in Allgemeinanästhesie ist möglich. Daraus ergibt sich durch die digitale Planung eine gute Vorhersagbarkeit der Ergebnisse. Eine festsitzende sofortbelastete Suprakonstruktion am Operationstag mit reduzierter Implantatanzahl unter Vermeidung ausgehnter augmentativer Maßnahmen ist durchführbar. Folglich ist eine vollständige Gesellschaftsfähigkeit ab der ersten Minute postoperativ gegeben. Insgesamt zeigt sich eine hohe Wirtschaftlichkeit bei guter Voraussagbarkeit.

¹ http://www.dgzmk.de/uploads/media/DMS_IV_Zusammenfassung_201002.pdf

² <http://www.britte.de/gesund/zaehne/angst-vorm-zahnarzt-1052514>

³ P. Malo, B. Rangert, M. Nobre: „All-on-Four“ immediate-function concept with Branemark System implants for completely edentulous mandibles: a retrospective clinical study. In: *Clinical Implant Dentistry and Related Research* 2003; 5 Suppl 1: 2-9.

⁴ B. Rangert, L. Sennerby, N. Meredith, J. Brunski: Design, maintenance and biomechanical considerations in implant placement. In: *Dental Update* 1997; 24: 416-420.

⁵ F. Petschelt, M. Millian, T. Kraußeneck: Untersuchungen zur Genauigkeit von Implantatschablonen. In: *Zahnärztliche Implantologie* 2013; 29 (1)

⁶ M. Karl, B. Bauernschmidt: Passive fit – eine Prämisse für Implantatbrücken. In: *Teamwork* 2007; 3(10): S. 326-333.

⁷ M. Balsamo: Kompositkunststoff für die Herstellung eines Modells. In: *ZWP* 2011; 11; S. 80-83

⁸ K. Yamada, H. Hoshina, T. Arashiyama, M. Arasawa, Y. Arai, K. Uoshima, M. Tanaka, S. Nomura: Immediate implant loading following computerguided surgery. In: *Journal of Prosthodontic Research*. 2011 Oct; 55 (4) : 262-5. doi: 10.1016/j.jpor.2010.11.002. Epub 2011 Feb 5.

⁹ http://www.awmf.org/uploads/tx_szleitlinien/007-003l_S2k_Weisheitszahnentfernung_01-2013.pdf.

¹⁰ „Bevölkerung Deutschlands bis 2050 – 11. koordinierte Bevölkerungsvorausberechnung“, Statistisches Bundesamt, Wiesbaden 2006

¹¹ B.T. Grant, R.A. Kraut: Dental implants in geriatric patients: a retrospective study of 47 cases. In: *Implant Dentistry* 2007; 16: 362 - 368.

¹² http://www.dgzmk.de/uploads/media/DMS_IV_Zusammenfassung_201002.pdf

¹³ G. Bayer, F. Kistler, S. Kistler, S. Adler, J. Neugebauer: Sofortversorgung mit reduzierter Implantatanzahl. Quintessenz Verlags-GmbH, Berlin. 03/2011

¹⁴ www.konsensuskonferenz-implantologie.de

¹⁵ J.L. Cawood, R.A. Howell: A classification of the edentulous jaws. *International Journal of Oral Maxillofacial Surgery* 1988;17:232-236.

¹⁶ P. Felice, L. Piana, L. Checchi, R. Pistilli, G. Pellegrino: Vertical ridge augmentation of the atrophic posterior mandible with a 2-stage inlay technique: a case report. In: *Implant Dentistry*. 2012 Jun; 21 (3) : 190-5.

¹⁷ N.-C. Gellrich, K. Bormann, S. Meckfessel: Die autogene Knochenaugmentation im Allgemeinen und im Besonderen. In: *Quintessenz* 2012; 63 (6) : 751 - 760.

¹⁸ R. Fangmann: Knochenaugmentation im Unterkieferseitenzahnbereich mit der Nut-Feder-Technik. In: *ZWP Spezial* 10/12.

¹⁹ R. Fangmann: Präimplantologische Augmentation der posterioren Mandibula mit Nut-Feder-Technik – Ein Fallbericht. In: *Implantologie* 2012; 20 (3) : 337 - 344.

²⁰ G. Bayer, F. Kistler, S. Kistler, S. Adler, J. Neugebauer: Sofortversorgung mit reduzierter Implantatanzahl. Quintessenz Verlags-GmbH, Berlin. 03/2011

Abrechnungsbeispiel: Die Versorgung des zahnlosen Unterkiefers im Zeitalter des digitalen Workflows

Marion Borchers

Heil- und Kostenplan Privat

Privat-Pl. Befund	f	f	b	i	i	i	i	b	b	i	i	i	b	i	f	f
re	18	17	16	15	14	13	12	11	21	22	23	24	25	26	27	28
	48	47	46	45	44	43	42	41	31	32	33	34	35	36	37	38
Privat-Pl. Befund	f	e	e	e	k	k	k	k	k	k	k	e	e	e	e	f

Zähne Geb.-Nr. Bezeichnung Anz. Faktor Grund Betrag

Vor Behandlungsbeginn ist für GKV-versicherte Patienten eine private Vereinbarung auf Grundlage des § 4 Abs. 5 BMV-Z bzw. § 7 Abs. 7 EKVZ notwendig. Innerhalb des Gebührenrahmens (1,0-fach bis 3,5-fach) sind die Gebühren unter Berücksichtigung der Schwierigkeit und des Zeitaufwandes der einzelnen Leistung sowie der Umstände bei der Ausführung nach billigem Ermessen zu bestimmen.						
0030	Aufstellung eines schriftlichen Heil- und Kostenplans nach Befundaufnahme und ggfs. Auswertung von Modellen	1	2,300			25,87
Anmerkung: Bei Planung der Behandlung inkl. funktionsanalytischer Maßnahmen wäre Po. GOZ 0040 berechenbar						
0060	Abformung beider Kiefer für Situationsmodelle und einfache Bissfixierung einschließlich Auswertung zur Diagnose oder Planung	1	2,300			33,63
vm005	Alginate und Einmalabdrucklöffel	2	1,000			7,02
vmOccl	Occlutrade hart je 5 ml	2	1,000			3,54
vmAqua	Aquasil Ultra DECA 380 Monophase (1 Löffel)	2	1,000			16,20
ä1	Beratung	3	2,300			32,16
ä5	Symptombezogene Untersuchung	3	2,300			32,16
ä6	Untersuchung nach stomatognathem System	1	2,300			13,41
ä3	Eingehende Untersuchung	1	2,300			13,41
4020	Lokalbehandlung von Mundschleimhautrekrankungen ggfs. einschließlich Taschenspülungen, je Sitzung	2	2,300			11,64
9000	Implantatbezogene Analyse und Vermessung des Alveolarfortsatzes, des Kieferkörpers und der angrenzenden knöchernen Strukturen sowie der Schleimhaut, einschließlich metrischer Auswertung von radiologischen Befundunterlagen, Modellen und Fotos zur Feststellung der Implantatposition, ggfs. mit Hilfe einer individuellen Schablone zur Diagnostik, einschließlich Implantatauswahl, je Kiefer	1	2,300			114,35
34, 44	0100 Intraorale Leitungsanästhesie	2	2,300			18,10
34, 32, 42,44	0090 Intraorale Infiltrationsanästhesie	8	2,300			62,08
Anmerkung zur Anästhesie: Die GOZ-Nr. 0090 kann für das Gebiet eines Zahnes berechnet werden. Wird eine Infiltrationsanästhesie in einer Sitzung mehr als einmal je Zahn berechnet, muss dies in der Rechnung begründet werden. Zzgl. Material für das verwendete Anästhetikum.						

Zwischensumme Zahnarzthonorar: EUR 383,75

Zähne Geb.-Nr. Bezeichnung Anz. Faktor Grund Betrag

				Übertrag Zahnarzthonorar:	EUR	383,75
vmLA	9005	Lokalanästhesie Ultracain® D-5 forte 1:100 000	12	1,000		3,84
		Verwenden einer auf dreidimensionale Daten gestützten Navigationsschablone/ chirurgischen Führungsschablone zur Implantation, ggfs. einschließlich Fixierung, je Kiefer	1	2,300		38,81
vmsy15	3230	1,5-mm-Mikro-Osteosyntheseschraube 15 mm Länge KLS Martin Group, Tuttlingen, Knochenresektion am Alveolarfortsatz zur Formung des Prothesenlagers, als selbständige Leistung, je Kiefer	1	1,000		46,26
34-44			1	2,300		56,92
Wegen der umfangreichen Operation zur Knochenresektion ist ggfs. eine Honorarvereinbarung gemäß § 2 Abs. 1 und 2 GOZ (vor Beginn der Behandlung) erforderlich						
UK	5170	Anatomische Abformung des Kiefers mit individuellem Löffel bei ungünstigen Zahn- bogen- und Kieferformen und/oder tief ansetzenden Bändern oder spezielle Abformung zur Remontage, je Kiefer	1	2,300		32,34
32, 34, 42, 44	9010	Implantatinsertion, je Implantat	4	2,300		799,44
	0530	Zuschlag bei nichtstationärer Durchführung von zahnärztlich-chirurgischen Leistungen, die mit Punktzahlen von 1200 und mehr Punkten bewertet sind	1	1,000		123,73
	9090	Knochengewinnung (z.B. Knochenkollektor oder Knochenschaber), Knochenaufbereitung und -implantation, auch zur Weichteilunterfütterung. Individuell muss überprüft werden, ob für Augmentation eine alternative Abrechnungsposition nach GOZ berechnet wird. Zur Verfügung stehen hierfür die Positionen GOZ 9140, 9100 oder 9130.	4	2,300		206,96
	ä2382	Schwierige Hautlappenplastik oder Spalthauttransplantation	1	2,300		99,07
	vmEin	Einmalbohrer, steril, zur einmaligen Verwendung	1	1,000		65,20
	vnRGly	Resorbierbare Naht Glycolon (RESORBA Medical GmbH)	2	1,000		13,20
	vm Anky	ANKYLOS® C/X Implantat A-C alle Längen (steril)	4	1,000		848,00
	ä5004	Panoramaschichtaufnahme der Kiefer	2	1,800		83,94
	ä5095	Schädelteile in Spezialprojektionen, je Teil	2	1,800		41,96
	0065a	Intra-/extraorale Fotografie inkl. Archivierung gemäß § 6.1 GOZ, entsprechend der GOZ Pos. optisch-elektronische Abformung	6	1,000		27,00

Anmerkung zur analogen Berechnung auf Grundlage des § 6.1 GOZ: Welche nach Art, Kosten- und Zeitaufwand gleichwertige Leistung aus der GOZ bzw. GOÄ als „Analog-Leistung“ herangezogen wird, liegt allein im Ermessen des Behandlers.

3300	Nachbehandlung nach chirurgischem Eingriff (z.B. Tamponieren), als selbständige Leistung, je Operationsgebiet (Raum einer zusammenhängenden Schnittführung), Zähne/regio 34, 32, 42, 44.	16	2,300			134,56
34, 44	3290 Kontrolle nach chirurgischem Eingriff, als selbständige Leistung, je Kieferhälfte oder Frontzahnbereich	4	2,300			28,44
	9050 Entfernen und Wiedereinsetzen sowie Auswechseln eines oder mehrerer Aufbauelemente bei einem zweiphasigen Implantatsystem während der rekonstruktiven Phase, Zähne 34, 32, 42, 44.	4	2,300			161,95
	7080 Versorgung eines Kiefers mit einem festsitzenden laborgefertigten Provisorium (einschließlich Vorpräparation) im indirekten Verfahren, je Zahn oder je Implantat, einschließlich Entfernung, Zähne 34, 32, 42, 44.	4	2,300			310,44
33, 31, 41, 43	7090 Versorgung eines Kiefers mit einem festsitzenden laborgefertigten Provisorium (einschließlich Vorpräparation) im indirekten Verfahren, je Zahn oder je Implantat, einschließlich Entfernung.	4	2,300			139,72

Anmerkung zur Zahnersatz-Planung:
Im Einzelfall ist abzuklären, ob ein Zuschuss der gesetzlichen Krankenkasse für die Interimsversorgung möglich ist. Im vorliegenden Fall wurde von einer VDAK-Kasse der Festzuschuss 5.4 (Zahnloser Ober- oder Unterkiefer in Fällen, in denen eine endgültige Versorgung nicht sofort möglich ist, je Kiefer) gewährt. Die Versorgung wird als andersartige Versorgung direkt mit dem Patienten abgerechnet.

Honorar EUR **2642,00**
Verbrauchsmaterial, Material- und Laborkosten (geschätzt) EUR **938,06**
Behandlungskosten insgesamt (geschätzt) EUR **3580,15**

Abrechnung Laborleistungen

Lst.-Nr.	Bezeichnung	Anz.		EUR
0010	Modell	3x	8,16	24,48
1227	Konvertierung der DVT-Daten und Planung der Implantation mit SimPlant	1x		164,37
1231	Optical Scan für Konvertierung	1x		15,96
0310	Provisorische Krone / Brückenglied	8x	45,80	366,40
0701	Versandkosten	2x	5,10	10,20
0705	Versandkosten Materialise / Belgien	1x		39,60
1212	Abdeckung eines Schraubenkanals	4x	19,40	77,60
M	Digital Immediate Smile Model Export	1x		
M	ExpertEase Grundschaablone	1x		
M	ExpertEase Bohrhülse je Implantat	1x		
M	PMMA Temp Premium	9x		
M	Ankylos Balance Basisaufbau C / anguliert	2x		
M	Ankylos Balance Basisaufbau	2x		
M	Ankylos Retentionskappe inkl. Schraube	4x		
Zahntechnische Leistungen Zzgl. Material und MwSt.				698,61



Dr. med. Dr. med. dent. Rainer Fangmann, MSc

- 1991 Promotion an der MHH zum Dr. med.
- 1993 Approbation als Arzt
- 1995 Approbation als Zahnarzt
- 1995 Beginn der Facharztausbildung an der Interdisziplinären Poliklinik für Orale Chirurgie und Implantologie und der Klinik und Poliklinik für Mund-, Kiefer- und Plastische Gesichtschirurgie der Universität zu Köln (Dir.: Prof. Dr. Dr. Pape / Prof. Dr. Dr. Zöller)
- 1995 Promotion an der MHH zum Dr. med. dent.
- 1999 Anerkennung Facharzt für MKG-Chirurgie
- 1999 Anerkennung Fachzahnarzt für Oralchirurgie
- 2002 Tätigkeitsschwerpunkt Implantologie (DGI)
- 2003 niedergelassen in Gemeinschaftspraxis mit Zahnärztin

Helena Fangmann im Gesundheitszentrum St. Willehad, Wilhelmshaven,
 • 2004 Master of Science Implantologie (Donau-Universität Krems)
 • 2009 Curriculum Implantatprothetik und Zahntechnik (DGI)
 • 2011 Tätigkeitsschwerpunkt Implantatprothetik und Zahn-technik (DGI)
 • Referent und Autor wissenschaftlicher Fachbeiträge

Kontakt:
 Dr. med. Dr. med. dent. Rainer Fangmann, MSc. Implantologie Gesundheitszentrum St. Willehad Luisenstraße 28, 26382 Wilhelmshaven
 Email: rfangmann@gmx.de
 www.Implantologie-WHV.de



Fabian Zinser
ZTM

- 2004 Gesellenprüfung zum Zahntechniker in Bremen
- 2006 Meisterprüfung am IZN Hannover
- 2007 Curriculum Implantatprothetik (DGZI)
- 2009 Ernennung zum Mentor in der SimPlant Academy®
- 2010 Ernennung zum Geschäftsführer der Zinser Dentaltechnik GmbH
- 2010 DVCT-zertifizierter Business-Trainer
- 2012 Ernennung zum Opinion Leader für Dentsply Implants
- Referent in implantatprothetischen Curricula und Autor von Fachbeiträgen

Kontakt:
 Fabian Zinser
 Zahntechnikermeister
 Zinser Dentaltechnik GmbH
 Rademoorweg 7
 27612 Loxstedt
 Email: fz@zinser-dentaltechnik.de
 www.zinser-dentaltechnik.de



Dr. med. Ulrich Gilbhard

- 1985 Approbation als Arzt
- 1989 Promotion an der Medizinischen Hochschule Lübeck zum Dr. med.
- 1986 Beginn der Facharztausbildung
- 1990 Anerkennung als Facharzt für Anästhesiologie
- 1995 niedergelassen in Oldenburg



Dr. med. dent. Jürgen Süllwold

- 1989 Approbation als Zahnarzt
- 1989-1991 Tätigkeit als Assistenz-zahnarzt in Wittmund
- 1991 Niederlassung in Wilhelmshaven
- 1993 Promotion zum Dr. med. dent.
- 2010 Curriculum Implantatprothetik und Zahntechnik der DGI
- 2011 Tätigkeitsschwerpunkt Implantatprothetik und Zahn-technik der DGI



Marion Borchers
Zahnärzthelferin,
Fachreferentin

- 1966 in Oldenburg geboren
- seit 2001 selbständige Abrechnungstrainerin
- Praxisberaterin und Praxismanagerin
- Gründerin der Firma „AL DENTE- zahnärztliche Abrechnung mit Biss“
- durch mehr als dreißigjährige Tätigkeit in unterschiedlichen Praxisstrukturen mit den verschiedensten fachlichen Schwerpunkten
- Erstellung von Abrechnungsanalysen für Zahnarztpraxen und deutschlandweite Referententätigkeit
- Referentin und Mitglied der Prüfungskommission der Landes Zahnärztekammer Niedersachsen für die ZMV Ausbildung.

www.aldente-borchers.de

Also, ganz im Ernst, wann hatten Sie das letzte Mal einen ordentlichen Kick?



Nein, keinen Adrenalin-Kick wegen einem Forderungsausfall. Freizeit – Familie, Freunde, alles steht hinten an. Und alle denken, Sie rackern und ackern, aber für was?
 Jedes Projekt, jeder Auftrag senkt die Kapitaldecke in Ihrem Dentallabor, weil Ihre Arbeit nicht gleich zu Geld wird. Bis Ihre Leistungen honoriert werden, können Wochen oder Monate vergehen. **Liquidität ist machbar, keine Frage. Schnell, einfach, direkt.** Sprechen Sie mit uns. Sie werden begeistert sein, denn LVG Factoring bringt Liquidität und Sicherheit – und macht Ihren Kopf frei für Familie, Arbeit und Freizeit.

LVG Laborfinanzierung: Unsere Leistung – Ihr Vorteil
 • Finanzierung der laufenden Forderungen und Außenstände
 • kontinuierliche Liquidität
 • Sicherheit bei Forderungsausfällen
 • Stärkung des Vertrauensverhältnisses Zahnarzt und Labor
 • Abbau von Bankverbindlichkeiten
 • Schaffung finanzieller Freiräume für Ihr Labor
 Lernen Sie uns und unsere Leistungen einfach kennen. Jetzt ganz praktisch mit den LVG Factoring-Test-Wochen.



Wir machen Ihren Kopf frei.
 Labor-Verrechnungsgesellschaft mbH
 Hauptstr. 20
 70563 Stuttgart
 ☎ 0711/666 710
 Fax 0711/617762
 info@lv.de · www.lv.de

Antwort-Coupon
 Bitte senden Sie mir Informationen zu
 Leistungen Factoring-Test-Wochen
 an folgende Adresse:

Name _____
 Firma _____
 Straße _____
 Ort _____
 Telefon _____

Jetzt hier abtrennen, gleich ausfüllen und faxen an 0711/617762