Implantation mit der CEREC Guide II

Elmar Frank, Besigheim

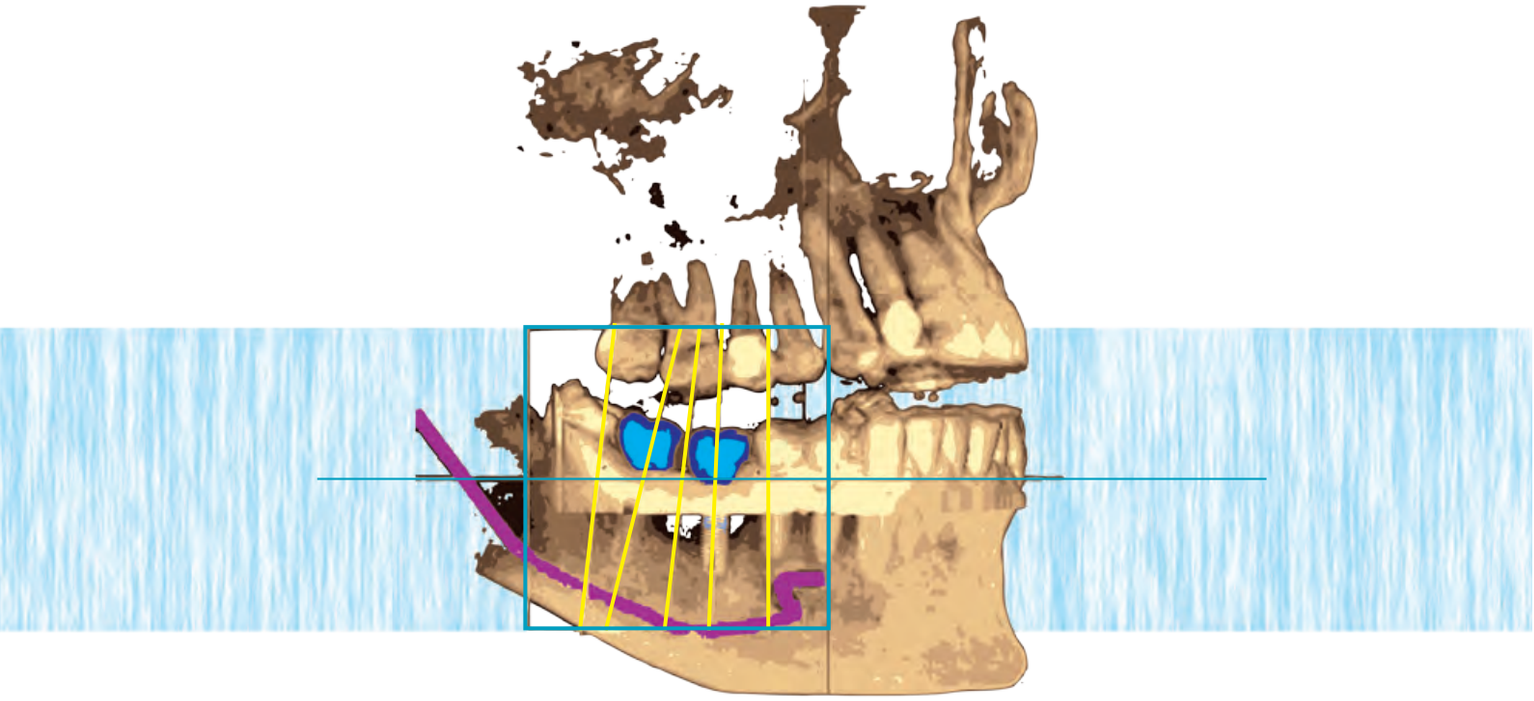

Eine kleine Schablonensystematik

3D-Bildgebung und darauf basierende Schablonen sind aus der modernen Implantologie nicht mehr wegzudenken. Einerseits sind prothetisch perfekt verwertbare Implantatpositionen anders nicht vorhersagbar erzielbar, andererseits beruht das Konzept der minimal invasiven Vorgehensweise auf der vorherigen detaillierten Kenntnis aller beteiligten (ggf. gefährdeten) Strukturen. Informierte Patienten verlangen zunehmend nach dieser Sicherheit, und nicht zuletzt ist die Verwendung von Schablonen auch aus forensischen Gründen sehr empfehlenswert.

Implantatschablonen lassen sich nach unterschiedlichen Kriterien klassifizieren:

Jede Schablone verfügt über eine Stützstruktur und eine Führungsstruktur. Die Stützstruktur ist die Basis der Schablone, die sich auf die Restbezahnung, die Schleimhaut, den Knochen oder eine Kombination hiervon stützt und so der Schablone ihre eindeutige Position gegenüber der Anatomie des Patienten verleiht. Die Führungsstruktur leitet den oder die Implantatbohrer entlang des geplanten Bohrpfads an die vorgesehene Stelle im Kiefer. Sie besteht aus zumeist runden Öffnungen in der Schablonenbasis, in die Führungshülsen eingesteckt, eingeklebt oder eingeschraubt sein können.

Die Stützstruktur kann auf analogem oder digitalem Wege hergestellt werden. Analog bedeutet, dass die Form der Stützstruktur durch manuelle Modellation bzw. Tiefziehen (z.B. Erkodur, ERKODENT Erich Kopp GmbH, Pfalzgrafenweiler) eines lichthärtenden (z.B. Triad, DeguDent GmbH, Hanau-Wolf-

gang), selbsthärtenden (z.B. PMMA) oder thermoplastischen (z.B. LuxaForm, DMG Chemisch-Pharmazeutische Fabrik GmbH, Hamburg) Materials auf dem Kiefer selbst bzw. auf einem reellen Modell des Kiefers entsteht. Digital bedeutet, dass die Schablonenbasis direkt aus den segmentierten Daten eines virtuellen 3D-Kiefermodells entsteht.

Die Datenqualität moderner, dosisreduzierter DVT-Geräte ist zur Diagnostik und Vermessung relevanter Strukturen hervorragend geeignet. Zur Berechnung einer Hüllkurve, die die Kontur abstützender Strukturen (Zähne, Zahnersatz, Schleimhaut) exakt wiedergibt, sind diese Daten jedoch nicht immer ausreichend. Das liegt an der reduzierten Strahlendosis, dem geringen Dichteunterschied zwischen Schleimhaut, Zunge und Wange sowie an den durch Artefakte verzeichneten Zahnkonturen. Aus diesem Grunde wird bei digitalen Schablonentechniken diese Hüllkurve separat erfasst (z.B. durch einen optischen intraoralen oder extraoralen Scan oder einen separaten röntgenologischen Scan eines Gipsmodells) und anschließend mit dem röntgenologischen 3D-Datensatz der Patientenaufnahme referenziert, d.h. „passend zusammengeführt".

Diese Referenzierung kann entweder immanent, d.h. durch die gemeinsam in beiden Datensätzen erkennbaren anatomischen Merkmale wie Zahnkonturen, oder aber explizit über zu diesem Zweck eingebrachte Referenzkörper (z.B. Scanröhrchen, Bissgabeln mit Referenzkugeln, Lego-Bausteine, Guttapercha-Marker) erfolgen.

Je nach Abstützungsart können Schablonen zahngetragen, knochengetragen, schleimhautgetragen oder gemischt zahn- und schleimhautgetragen (hybrid) auf den anatomischen Strukturen des Patienten abgestützt sein.

Die direkt digitale Herstellung aus 3D-Daten kann entweder additiv oder subtraktiv erfolgen. In diesem Segment verbreitete additive Verfahren sind Stereolithografie, Lasersintern und neuerdings 3D-Druck. Subtraktive Verfahren sind Schleifen bzw. Fräsen.

Bei der analogen Herstellung der Schablonenbasis müssen die Positionen bzw. Angulationen der Führungsröhrchen durch geeignete Positionierer (z.B. 3D-Finder) bzw. Gerätschaften (z.B. 5-Achs-Bohrmaschinen) von der Bildgebung in die Schablone übertragen werden. Bei der digitalen Herstellung ist die Führungsstruktur immanent, sie wird zeitgleich mit der Stützstruktur hergestellt.

Die Führungsstruktur gewährleistet, wie bereits erwähnt, die Übertragung der räumlichen Position der geplanten Implantate in die klinische Realität am Patienten. Die Führung kann sich auf die Pilotbohrungen, die Erweiterungsbohrung(en) und auf das Einschrauben der Implantate beziehen und kann mit oder ohne haptische Tiefenkontrolle (Tiefenanschlag) erfolgen.

CEREC Guide II

Gemäß obiger Systematik gehört die neue CEREC Guide II prinzipiell zu den rein digitalen, immanent referenzierten, im subtraktiven Verfahren hergestellten, zahn- oder schleimhautgetragenen Schablonen mit vollständiger Führung und Tiefenkontrolle.

Der Behandler kann in Abhängigkeit von lokalen Gegebenheiten wie individuellen Platzverhältnissen oder dem verwendeten Implantat- bzw. Bohrersystem entscheiden, in welcher Ausprägung und Abstufung die einzelnen Schritte (Pilotbohrung, Erweiterungsbohrung, Implantatinsertion) durchgeführt werden sollen bzw. können.

Abb. 01: Die Ausgangssituation: Zahn 46 und Zahn 47 fehlen aufgrund nicht erfolgreicher endodontologischer Behandlungen.

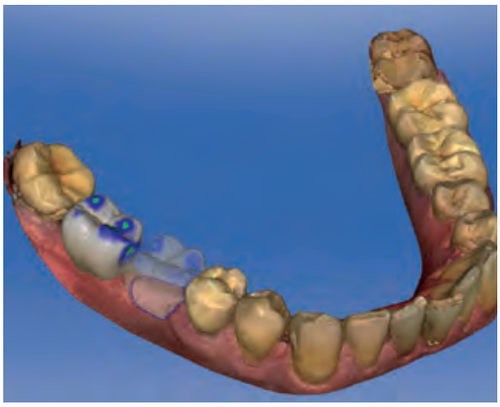

Abb. 02 und 03: Scan aus CEREC Omnicam - Konstruktion der beiden Kronen regio 46 und 47 unter Berücksichtigung der Gegenbezahnung

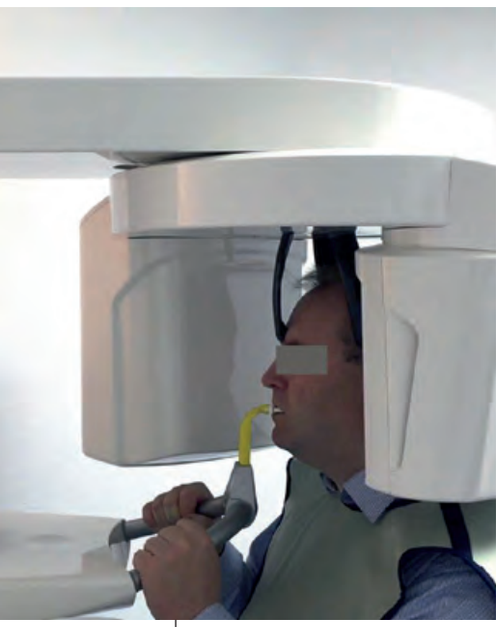

Abb. 04: DVT Scan mit Orthophos SL (Sirona, Bensheim)

Abb. 05: Der Konstruktionsdatensatz wird aus CEREC 4.4 exportiert und in GALILEOS Implant mit der DVT Aufnahme zusammengeführt.

Abb. 06: Der Datensatz der Bohrschablone wird an eine Fertigungsmaschine übertragen und aus einem Acryl-Blank ausgefräst.

Abb. 07 Pilotbohrung mit Bohrschablone.

Abb. 08: Erweiterungsbohrung mittels Teleskopbohrer mit versenkbarem Führungsdorn an der Spitze.

Der Fall

Der Patient, 52 Jahre alt, Nichtraucher, übergewichtig, hat vor ca. 25 Jahren Zahn 46 und vor ca. zwei Jahren Zahn 47 wegen nicht erfolgreichen endodontologischen Behandlungen und den daraus resultierenden apikalen Ostitiden bzw. Wurzelresorptionen verloren (Abb. 01)

Das Therapiekonzept

Der Patient entschied sich nach eingehender Beratung und Diskussion der Alternativen für die Versorgung der Zahnlücke mit zwei implantatgetragenen, vollkeramischen Kronen. Unser prothetisch-implantologisches Behandlungskonzept sowie unsere internen Qualitätsrichtlinien geben vor, jeden implantologischen Eingriff unter Berücksichtigung prothetischer Belange (Backwards Planning) aufgrund einer röntgenologischen 3D-Bildgebung (DVT) zu planen und schablonengeführt (vorzugsweise minimal invasiv) durchzuführen.

Workflow

Zunächst wurde ein intraoraler 3D-Scan der Ausgangssituation mit der CEREC AC Omnicam (Sirona, Deutschland) durchgeführt. Aufgrund des errechneten 3D-Unterkiefermodells wurden in der Software CEREC 4.4 unter Berücksichtigung der Gegenbezahnung zwei Kronen regio 46 und 47 quasi „auf die Gingiva" konstruiert (Abb. 2 und 3).

Anschließend wurde in gleicher Sitzung eine 3D-DVT-Aufnahme mit dem neuen ORTHOPHOS SL (Sirona, Deutschland) angefertigt (Abb. 04).

Der Konstruktionsdatensatz wurde aus CEREC SW 4.4 als ssi-Datei exportiert, in GALILEOS Implant (SICAT, Bonn) mit der DVT-Aufnahme zusammengeführt und halbautomatisch durch Anklicken dreier gemeinsamer Punkte referenziert. Aufgrund der beiden synchronisierten Datensätze sind die Konturen der geplanten Kronen im Kontext der umgebenden Strukturen (Kieferknochen, Nervkanal, Antagonistenkaufläche) sichtbar und erlauben so eine optimale, prothetisch orientierte Positionierung maßstabsgerecht abgebildeter, virtueller Implantate (Abb. 05).

Nach Festlegung der zu verwendenden Bohrersequenz blendet das Programm die Führungen ein und exportiert deren Koordinaten zusammen mit der Oberflächenhüllkurve des zu implantierenden Kiefers zurück an inLab 15.0.

Abb. 9: Freilegung mittels Diodenlaser.

Abb. 10: Postoperative Röntgenkontrolle in 2D mit ORTHOPHOS SL

Abb. 11: Freilegung mittels Diodenlaser

Abb. 12: Eingegliederte Scan-Abutments und aufgesteckte Scan-Käppchen

Abb. 13: 3D Scan des gesamten Kiefers, Gegenkiefers und der Bisssituation mit der CEREC Omnicam.

Abb. 14: Konstruktion der Kronen und Abutments in einem Arbeitsschritt mit CEREC SW 4.4

Abb. 15: Implantat und Krone in der virtuellen Konstruktion

Abb. 16: Die Einzelteile der kompletten CAD/CAM Restauration vor der Finalisierung: Abutment, Sirona TiBase und Krone.

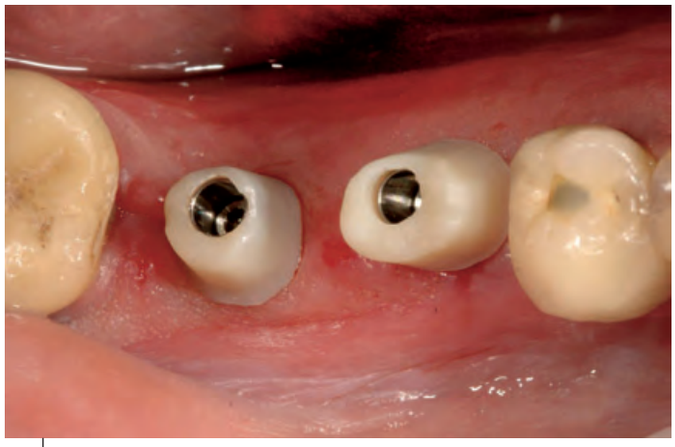

Abb. 17: Abutments und Sirona TiBase in situ

Abb. 18: Die fertigen Restaurationen in situ

In inLab 15.0 wurde die Bohrschablone parametrisiert (z.B. Materialdicke, Kontrollöffnungen, seitliche Schlitze zur leichteren Einführung der Bohrhülsen etc.) und visualisiert.

Schließlich wurde der Datensatz auf einer 5-Achs-Fräse (MCX5, Sirona) ausgefräst, und zwar die komplette Schablone inklusive Führungen aus einem Acryl-Blank (Abb. 06).

Intra operationem wurde die Schablone auf die Restbezahnung aufgesteckt, der Sitz kontrolliert und mittels geeigneter Reduktionslöffel der Durchmesser der Schablonenbohrung auf den jeweils verwendeten Bohrerdurchmesser reduziert.

In diesem speziellen Fall wurde aufgrund der eingeschränkten Mundöffnung des Patienten lediglich die Pilotbohrung schablonengeführt transgingival vorgenommen (Abb. 07). Nach Ausstanzung der Schleimhaut wurde die Erweiterungsbohrung mittels eines Teleskopbohrers mit versenkbarem Führungsdorn an der Spitze (GPI Teleskopbohrer) gleich auf den Enddurchmesser durchgeführt (Abb. 08).

Die postoperative Röntgenkontrolle erfolgte in einem ORTHOPHOS SL (Sirona) mit dem 2D-Direktkonversionssensor (DCS) (Abb. 10).

Aufgrund der sehr kompakten Knochenstruktur wurden die Gewinde der beiden Implantationsbohrungen vorgeschnitten, die Implantate (Zimmer, Freiburg, internal hex) mit einem drehmomentkontrollierten Motor (Teneo Implant-Modul, Sirona) inseriert und das Drehmoment in Endposition manuell überprüft (größer 65 Ncm).

Nach der Einheilphase erfolgte die Markierung der Implantationsstellen unter Zuhilfenahme der Schablone und die Freilegung mittels eines Diodenlasers (SiroLaser Advance, Sirona) (Abb. 9 und 11).

Die Verschlussschrauben der Implantate wurden entfernt, die Scan-Abutments (Scan Post, Sirona) eingegliedert, die Scan-Käppchen (Scan Body, Sirona) und der gesamte Kiefer, Gegenkiefer und die Bisssituation mit der CEREC AC Omnicam registriert (Abb. 13).

Die Konstruktion der geteilten Kronen und Abutments erfolgte in CEREC SW 4.4. Eine Besonderheit hierbei ist, dass lediglich die Krone konstruiert wird und die Software anschließend vollautomatisch diesen Datensatz teilt und zwei Objekte aus einer Konstruktion ableitet: das Abutment und die darauf passende Krone (Abb. 14-15).

Abutments und Kronen wurden mit einer Sirona MC XL Schleifmaschine gefertigt. Die Abutments wurden aus einem perforierten Lithiumdisilikat-Block (Ivoclar emax.CAD A16) geschliffen und auf je eine Sirona TiBase aufgeklebt. Die Kronen wurden aus einem nicht perforierten Lithiumdisilikat-Block (Ivoclar emax.CAD C14) geschliffen und anschließend im Praxislabor finalisiert (Abb. 16).

Die beiden Abutments wurden auf die Implantate gesetzt, mit Halteschrauben (30 Ncm) fixiert und schließlich die zuvor silanisierten Kronen adhäsiv (RelyX, 3M Espe, Seefeld) mit den ebenfalls silanisierten Abutments verklebt (Abb. 17).

Die Okklusion und Artikulation wurden mittels Okklusionsfolie und einem digitalen, drucksensitiven Okklusionsregistrierungssystem (Tekscan T-Scan III, Boston, MA) überprüft.

Dieser klinische Fall ist vollständig in videografischer Form dokumentiert im dentalen e-learning-Portal www.dental-users.com kostenlos für Besucher und Abonnenten abrufbar. Dort finden sich auch viele andere Falldokumentationen, Vorträge, Tipps und Tricks rund um DVT, 3D-Planung, Schablonentechniken, CAD/CAM und anderen Bereichen moderner Zahnheilkunde.

Assoc. Prof. Dr. Elmar Frank

- *1983-1988 Studium der Zahnheilkunde in Tübingen*
- *1988 Deutsche Approbation in Tübingen*
- *1991 Promotion*
- *1991 Niederlassung*
- *2012 Professur / Berufung zum Assoc. Prof. an der DPU (Danube Private University), Krems, Österreich*

Mitgliedschaften und Wissenschaftliche Vereinigungen:

- *Z.A.P.F. (Zahnärztlicher Arbeitskreis für Praxisführung und Fortbildung e.V.), 1. Vorsitzender seit 2004*
- *DGZMK (Deutsche Gesellschaft für Zahn-, Mund- und Kieferheilkunde), AG Funktionslehre, AG Grundlagenforschung, AG Psychologie und Psychosomatik*
- *DGI (Deutsche Gesellschaft für Implantologie im Zahn-, Mund- und Kieferbereich)*
- *DGCZ (Deutsche Gesellschaft für computergestützte Zahnheilkunde e.V.)*
- *EAO (European Association for Osseointegration)*
- *BWZV (Zahnärztevereinigung in Baden-Württemberg)*
- *DGZH (Deutsche Gesellschaft für Zahnärztliche Hypnose)*
- *FVDZ (Freier Verband Deutscher Zahnärzte)*
- *EDV-Bundesausschuss der KZBV (Kassenzahnärztliche Bundesvereinigung)*
- *CVRL (Craniofacial Virtual Reality Laboratory, University of Southern California, Los Angeles, USA),*
- *Direktor der SimPlant Academy für den deutschsprachigen Raum*
- *ARö (AG Röntgenologie der DGZMK), AG DVT (Digitale Volumentomografie) der ARö*
- *Diplomate of the ICOI (International Congress of Oral Implantologists)*
- *DGOI (Deutsche Gesellschaft für Orale Implantologie): Geprüfter Experte der Implantologie*

Regelmäßige Vorträge, Kurse, Veröffentlichungen und Gastprofessuren im In- und Ausland zu Themen wie Computertomografie, Digitale Volumentomografie, 3D-Diagnostik und schablonengeführte Implantologie, CAD/CAM-Technik, EDV-Einsatz in der zahnärztlichen Praxis, Qualitätsmanagement, Digitalfotografie und -Videografie, Online-Fortbildung, einige Patente über zahnmedizinische Instrumente und Techniken, Ratgeber diverser Firmen im dentalen Umfeld, Referent für den Erwerb der vorgeschriebenen DVT- Fach- und Sachkunde, e-learning etc.

Abrechnungsbeispiel:
Implantation mit der Cerec Guide II

Martina Weidinger

Ausgangsbefund:
Zahnverlust 46, 47

Therapieplanung:
Planung mit 3 D Bildgebung , schablonengeführtes minimal invasives Implantieren

Beispielberechnung eines PKV Patienten:

Vorbereitende Maßnahmen:

Zähne	Geb.-Nr.	Bezeichnung	Anz.	Faktor
Einzige Leistung!	Ä3	Eingehende, das gewöhnliche Maß übersteigende Beratung…..	2	2,3
	Ä6	Vollständige körperliche Untersuchung mindestens eines der folgenden Organsysteme: alle Augenabschnitte, der gesamte HNO-Bereich, das stomatognathe System, die Nieren und ableitenden Harnwege (bei Männern auch gegebenenfalls einschließlich der männlichen Geschlechtsorgane) oder Untersuchung zur Erhebung eines vollständigen Gefäßstatus – gegebenenfalls einschließlich Dokumentation	1	2,3
	0030	Aufstellen eines schriftlichen Heil- und Kostenplanes nach Befundaufnahme und. ggf. Auswertung von Modellen	1	2,3
	0065	Optisch-elektronische Abformung einschließlich vorbereitender Maßnahmen, einfache digitale Bissregistrierung und Archivierung, je Kieferhälfte oder Frontzahnbereich	2	2,3
	Ä5370	Computergesteuerte Tomographie im Kopfbereich- ggf. einschließlich kraniozervikalen Übergangs		1,8
	Ä5377	Zuschlag für computergest. Analysen einschl. nachfolgender 3-D-Rekonstruktion	1	1,8
Denkbar zusätzlich Leistungen	4005	PSI Index	1	2,3
	1000	Erstellung eines Mundhygienestatus		
Ok,UK	1040	Prof. Zahnreinigung	17	3,0
	4000	Erstellen und Dokumentieren eines PAR Status		2,3
46,47	9000	Implantatbezogene Analyse und Vermessung des Alveolarfortsatzes des Kieferkörpers und der angrenzenden knöchernen Strukturen sowie der Schleimhaut, einschließlich metrischer Auswertung von radiologischen Befundunterlagen, Modellen und Fotos zur Feststellung der Implantatposition …, je Kiefer		2,3
§6/1		Elektronische Auswertung zur Diagnose und Planung …		

3D Röntgendiagnostik – die Abrechnung

Weder in der GOZ noch in der GOÄ ist eine Gebühr für eine digitale Volumentomographie enthalten. Notwendige zahnärztliche Leistungen, die nicht in der GOZ oder in dem für Zahnärzte geöffneten Bereich der GOÄ aufgelistet sind, können gemäß §6 Abs. 1 GOZ unter Beachtung bestimmter Kriterien analog berechnet werden. Welche nach Art, Kosten- und Zeitaufwand gleichwertige Leistung aus der GOZ bzw. GOÄ als „Analog-Leistung" herangezogen wird, liegt im Ermessen des Zahnarztes.

Die digitale Volumentomographie kann analog nach der GOÄ Nr. 5370 berechnet werden. Der Zuschlag nach der GOÄ Nr. 5377 kommt gegebenenfalls hinzu.

Der Zuschlag GOÄ 5377 kann je Sitzung 1x berechnet werden und kommt für jede Art der computergesteuerten Analyse zum Ansatz. Zu beachten wäre hier, dass ein DVT oder CT von einem anderen Arzt / Zahnarzt oder Radiologen angefertigt ist, aber die Analyse in Ihrer Praxis erfolgt. Es kann hier der Zuschlag Ä5377 berechnet werden.

Nach unseren Erfahrungen stellen sich jedoch viele Versicherer gegen eine Erstattung dieser Position, da sie hierzu keine medizinische Notwendigkeit sehen.

3D Röntgendiagnostik – Erstattung

Bei abgerechneten DVT Aufnahmen im Praxisalltag müssen wir uns immer wieder mit Erstattungsproblemen auseinandersetzen. Meist lehnen die privaten Kostenträger eine Kostenübernahme zunächst ab. Das Hauptargument ist, dass die Anwendung dieses Verfahrens zur GOÄ 5370 und der anhängige Zuschlag GOÄ 5370 nicht nachvollziehbar seien. Der digitale Volumentomograph sei eine Technik, die im Bereich der Zahnheilkunde nur einen medizinischen Nutzen habe, wenn es sich um besonders komplizierte Sachverhalte handele.

Deshalb wichtig: Klären Sie Ihren Patienten immer zu Beginn der Behandlung über die Tatsache auf, dass eine Kostenübernahme möglich ist, aber nicht garantiert werden kann.

Operative Phase des Behandlungsfalles:

Zähne	Geb.-Nr.	Bezeichnung	Anz.	Faktor
46,47	0080	Intraorale Oberflächenanästhesie je Kieferhälfte oder Frontzahnbereich	1	2,3
46,47,48,45	0090	Intraorale Infiltrationsanästhesie (zzgl. Materialkosten für Anästhesie Material)		4
46,47	9005	Verwenden einer auf dreidimensionale Daten gestützten Navigationsschablone zur Implantation ggf. einschließlich Fixierung je Kiefer	1	2,3
46,47	9010	Implantatinsertion, je Implantat (zzgl. Implantatmaterialkosten)	1	
2,3 – 3,5	0530	Zuschlag bei nichtstationärer Durchführung von zahnärztlich-chirurgischen Leistungen, die mit den Punktzahlen von 1200 und mehr Punkten bewertet werden		1,0
46, 47	Ä5004	Panoramaschichtaufnahme der Kiefer		1,8
Möglich wäre:	7080	Versorgung eines Kiefers mit einem festsitzenden laborgefertigten Langzeitprovisorium im indirekten Verfahren… (zzgl. Laborkosten!) Tragedauer von 3 Monaten beachten!!	2	2,3
In Folgesitzung:				
46,47	3290	Kontrolle nach chirurg. Eingriff als selbständige Leistung je Kieferhälfte oder Frontzahnbereich	1	2,3
	Oder 3300	Nachbehandlung nach chirurg. Eingriff	1	2,3

Definitive Versorgung:

Zähne	Geb.-Nr.	Bezeichnung	Anz.	Faktor
	Ä1	Beratung		2,3
	Ä5	Symptombezogene Untersuchung		2,3
46,47	0080	Intraorale Oberflächenanästhesie je Kieferhälfte oder Frontzahnbereich	1	2,3
	0090	Intraorale Infiltrationsanästhesie	2	2,3
	9040	Freilegen eines Implantats	2	3,0
		(Schablonengeführt ggf. Begründung auch erhöhter Aufwand, da Freilegung mittels Laser)		
		Laserzuschlag **nicht** möglich!		
11-17, 21-27, 31-37,41-47	0065	Optisch elektronische Abformung einschl. vorbereitender Maßnahmen, je KH oder FZ Gebiet	4	
		Neben der Leistung nach Nummer 0065 sind konventionelle Abformungen nach diesem Gebührenverzeichnis für dieselbe Kieferhälfte oder denselben Frontzahnbereich nicht berechnungsfähig.		
		Achtung:		
		ggf. indiv. Laborpositionen anlegen für Scanvorgang/ Datentransfer		
		Konstruktion, Aufpassen CAD CAM Element		
46,47	9050	Entfernen und Wiedereinsetzen sowie Auswechseln eines oder mehrerer Aufbauelemente …	2	
46,47	0065	Optische Abformung …	2	
Neue Sitzung:				
	Ä6	Untersuchung des stomatognathen Systems	6	
46,47	2200	Versorgung eines Zahnes oder Implantates durch eine Vollkrone	2	
		(ggf. zusätzlich adhäsive Befestigung GOZ 2197, Faktor indirekt berechnen		
46,47	9050	Entfernen und Wiedereinsetzen sowie Auswechseln eines oder mehrerer Aufbauelemente …	2	

Die Berechnung der kons. Begleitleistungen erfolgt je nach Aufwand und Schwierigkeit sowie aller Auslagen nach §4 Abs. 3 der GOZ.
Materialkosten werden nach §9 GOZ nach BEB berechnet und individuell kalkuliert.
Diese Muster- Berechnung basiert auf der gültigen GOZ 2012 unter Berücksichtigung des Bremer Kurzkommentars und der Empfehlung des aktuellen BZÄK Kommentars. Der Inhalt ist ohne Gewähr!

Abrechnung Laborkosten

Bezeichnung	Anz.
Aufarbeitung Implanat	2
Präprothetische Planung	1
Chirurgische Planung	1
Modellanalyse bei Implantat	1
Zahnfarbenbestimmung	1
Abutmentversiegelung	2
Aufarbeiten der CAD Daten	5

Geb.-Nr.	Bezeichnung	Anz.
3908	Bohrschablone mittels CAD Daten inkl. Hülsen	1
3907	Scan Schablone	1
2	Modell Superhartgips	1
23	Modell für Einzelstümpfe	4
2	Scan Abutment aus Ivoclar EMAX (ind)	2
253	Split cast Sockel am Modell	1
404	Modellmontage im Artikulator 2	1
48	Montage des Gegenkiefers	1
511	Mehraufwand für Einstellen nach Zentrikregistrat	1
	CAD CAM	
118	CAD Modellstumpf Präparationsmodell	2
119	CAD Modellstumpf Okklusionsmodell	2
2701	Krone aus Keramik gefräst	2
2705	gefräste Keramiken individuell	2
2983	Konditionieren einer Keramikfläche	2
2984	Silanisieren einer Keramikfläche	2
denkbar wäre auch:		
2689	Farbgebung durch Bemalen	2
223	Zahnfleischmaske, abnehmbar	2
24	Modellimplantat repositionieren	2
25	Implantatpfosten auf Modellimplantat aufschrauben	2
2971	Aufwand bei Suprastruktur	2
	zzgl. Implantatteile, Lithiumdisilikat etc.	

Es handelt sich hier um eine Musterberechnung. Eine Gewähr wird nicht übernommen. BEB Leistungen sollten indiv. kalkuliert werden.

Martina Weidinger
ZMV

Freiberuflich tätig in verschiedenen Praxen im Bereich Abrechnung
Festanstellung als Praxismanagerin im Raum München
Autorin diverser Abrechnungs-nachschlagewerke

Kontakt:
Martina Weidinger
Roggenstr. 40
86356 Neusäß
Weidinger-Wege@gmx.net

Teilhaben am Erfolg!

... mit bewährten, monolithischen Versorgungen aus BruxZir®

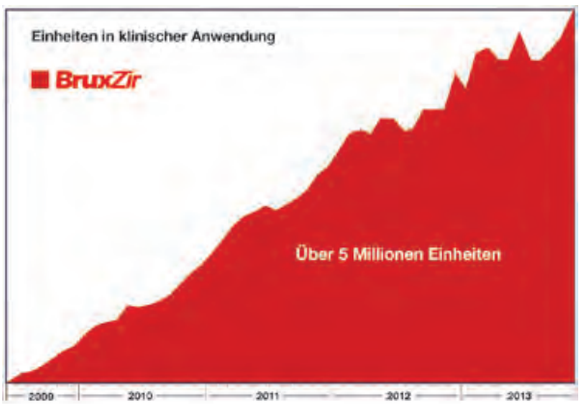

Sie sind interessiert?

- Rufen Sie uns an und Sie erhalten eine kostenlose Demokrone!
- Bestellen Sie zwei BruxZir Scheiben Ihrer Wahl zur Probe (max. je 15 mm)

BruxZir™ SHADED

Zwei Scheiben Ihrer Wahl!
111 € + MwSt. + 10 € Versand
(Angebot ausschließlich für Neukunden, maximal zwei Scheiben pro Labor/Unternehmen)

Für Information, Proben und Preisinformation:
Rufen Sie uns an unter 069 247 5144-30

Glidewell Europe GmbH
Berner Straße 23 • 60437 Frankfurt am Main
www.glidewelldental.de • www.bruxzir.de

GLIDEWELL DIRECT EUROPE
CLINICAL AND LABORATORY PRODUCTS