CAD/CAM in der Zahnarztpraxis

Fallbericht: CEREC Versorgung nach Implantation

Ahmad Ali Ludin

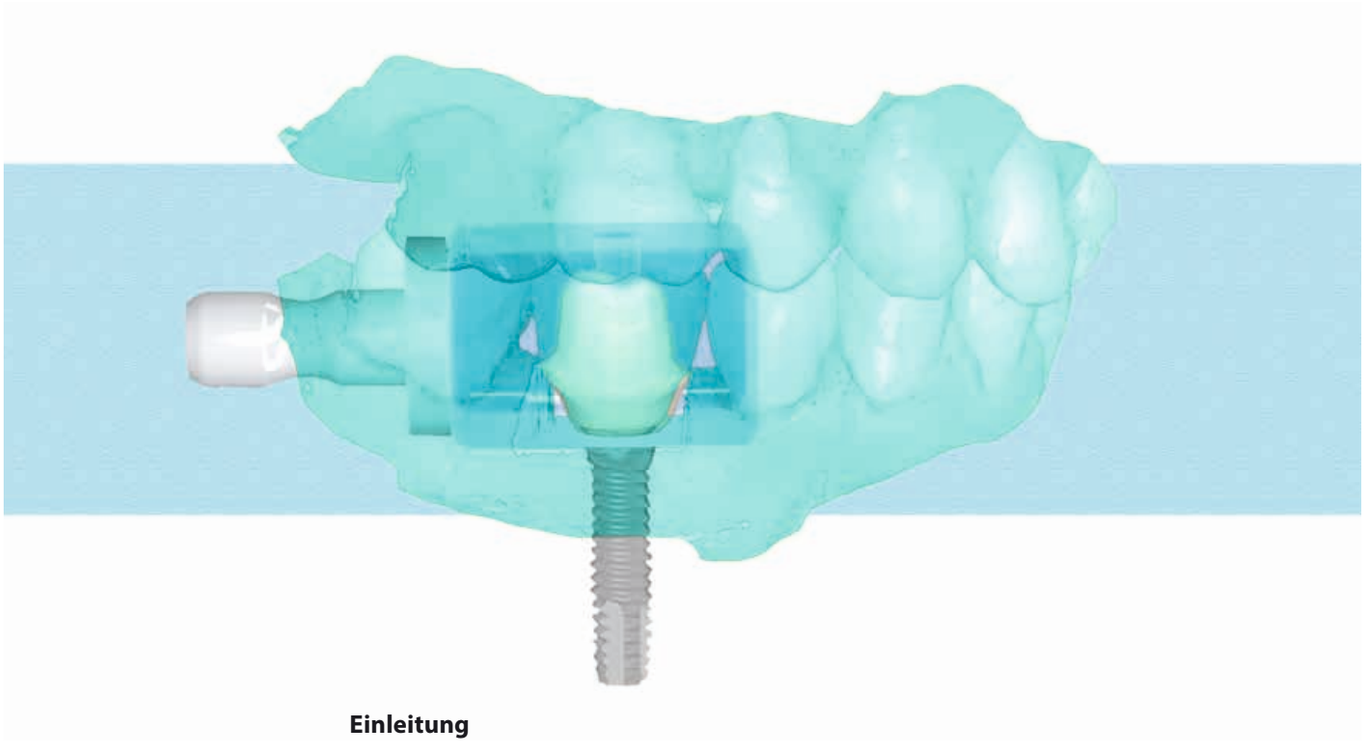

Einleitung

In den vergangenen Jahren haben sich digitale Prozesse in sämtlichen Bereichen der Zahnmedizin durchgesetzt. Angefangen mit der Praxissoftware zum Verwalten und Steuern von diagnostischen und therapeutischen Abläufen über das Digitale Röntgen bis hin zu anderen hochtechnischen Peripheriegeräten wie z. B. Laser oder intraorale Kameras. Mit der Installation von CAD/CAM-Systemen für die Herstellung von Zahnersatz in allen denkbaren Ausführungen erweitert eine Praxis ihre Wertschöpfungskette und damit ihr zahnmedizinisches Dienstleistungsangebot für alle Patienten. Zahnarztpraxen, die die Möglichkeiten der Digitalisierung in der Zahnmedizin erkennen und nutzen, verschaffen sich somit einen klaren Wettbewerbsvorsprung. In diesem Punkt sind sich alle Experten einig, denn die Vorteile liegen auf der Hand: Fehlerquellen reduzieren sich, die Kommunikation zwischen Zahnarzt und Zahntechniker und der Workflow verbessern sich erheblich. Für viele Praxen ist das heute eine Selbstverständlichkeit. Dennoch ist das digitale Potenzial noch längst nicht ausgereizt. Mit der Einführung der CAD/CAM Technologie in die Zahnheilkunde hat die Industrie bereits vor fast 30 Jahren den Anfang gemacht und treibt weiterhin mit immer neuen Technologien und „chairside" Geräten den Fortschritt und den Markt an. Doch nach wie vor ist der Beratungsbedarf auf Seiten der Anwender enorm. Rechnet sich der Umstieg von analog zu digital wirklich? Die höheren Anschaffungskosten für digitale Systeme lassen sich nicht immer adäquat auf die zahnärztlichen Leistungen umlegen. Das nimmt so manchem die Lust, sich mit den neuen technischen Möglichkeiten zu befassen. Dazu kommt die knappe Zeit im Praxisalltag. Vor allem Zahnärzte in Einzelpraxen zögern deshalb, mit neuen Systemen zu experimentieren. Der vorliegende Artikel soll die Erfahrungen aus der Praxis anhand eines einfachen Fallbeispiels verdeutlichen.

Abb. 1: Ausgangsbild Brücke regio 45–47

Abb. 2: Fraktur der Verblendkeramik regio 47

CAD/CAM in Praxis und Labor

Im Vergleich zum analogen Verfahren mit der konventionellen Abformtechnik bietet der Einsatz der CAD/CAM Technologie am Patienten in erster Linie eine höhere Wirtschaftlichkeit und eine große Zeitersparnis. Darüber hinaus ist der Komfort für den Patienten deutlich höher sowie die Qualität des Behandlungsergebnisses sehr überzeugend. Auch die Einsatzmöglichkeiten sowie die Materialvielfalt für zahnärztliche Restaurationen zeigen die Vorteile dieses Systems. CAD/CAM in der Zahnarztpraxis ermöglicht heutzutage jedem Zahnarzt, einen vorhersagbaren und langfristigen Behandlungserfolg auf möglichst einfachem technischem Weg zu erreichen.

Zahntechnische Labore nutzen die Vorteile der CAD/CAM Technologie seit langem. Nicht zuletzt hat die Kritik der Zahnärzte gegenüber den technischen Komplikationen bei metallkeramischen Restaurationen, insbesondere in Bezug auf Frakturen der Verblendkeramik und das ästhetische Ergebnis im gingivalen Bereich, die Labore auch gezwungen, sich neuen technischen Ressourcen zuzuwenden. Damit beeinflussen Dentallabore auch die technische Entwicklung unmittelbar und haben durchaus eine Vorreiterrolle in der Bereitstellung der technischen Ressourcen zur Nutzung eines digitalen Workflows.

Die Digitalisierung hat in der Zahntechnik das Arbeiten mit modernen Werkstoffen überhaupt erst ermöglicht und dadurch neue Standards in puncto Qualität gesetzt. Nur mit den neuen Verfahren konnte das zahntechnische Labor Werkstoffe wie Zirkonoxid oder auch andere Keramiken sinnvoll verarbeiten und seinen Kunden anbieten. Da sich Mess- und Frästechnologien auch einfacher unter den Bedingungen im Labor umsetzen lassen, waren die Prozesse hier bereits früher ausgereift als in der Praxis. Inzwischen können konventionelle analoge Prozesse unter den Aspekten Wirtschaftlichkeit, Zeitvorteil und Qualität mit den digitalen kaum noch mithalten.

Die Einführung von CAD/CAM lässt sich im Labor deutlich einfacher realisieren als in der Zahnarztpraxis. Nicht zuletzt ist die Herstellung einer digitalen Abformung im Mund sehr viel schwieriger als das Scannen eines Modells. Da die technische Umsetzung von Systemen für die Vermessung im Mund und die direkte Anwendung in der Praxis deutlich anspruchsvoller ist, stehen wir hier erst am Anfang dieser Entwicklung. Vergleicht man aber die CEREC-Systeme der ersten Generation mit der heutigen Technologie, so ist der Fortschritt offensichtlich. Es ist also nur eine Frage der Zeit, dass sich diese Technologie auch in der Praxis vollständig durchsetzt.

Der Praxisfall

Der folgende Beitrag zeigt einen typischen und in seiner Art sicher häufig vorkommenden CEREC-Patientenfall. Ein junger Patient stellte sich mit einer insuffizienten Brücke im Unterkiefer, regio 45 auf 47 in der Praxis vor und wünschte sich eine moderne und einfache Therapieform zur Beseitigung der

Abb. 3: Zustand nach Entfernung der Brücke

Abb. 4: Intraoperative Ansicht vor Implantatinsertion

Abb. 5: Parallelisierungsstift zur Kontrolle der Implantatachse

Abb. 6: Intraoperative Ansicht des inserierten Implantats (Zimmer Biomet TSVT 4,7 mm) mit Einbringpfosten

Abb. 7: Intraoperative Ansicht des inserierten Implantats

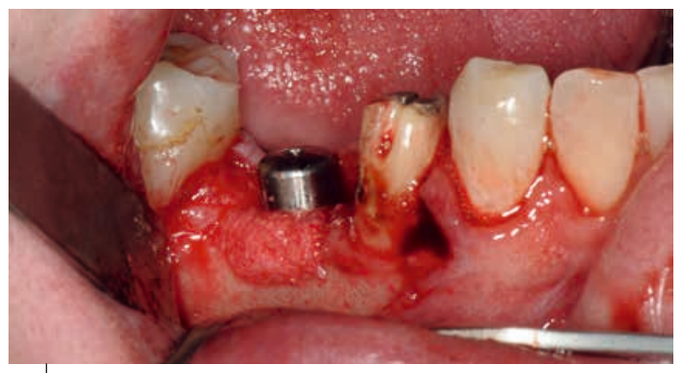

Abb. 8: Intraoperative Ansicht des inserierten Implantats mit Gingivaformer und lateraler Augmentation mit autologem Knochen

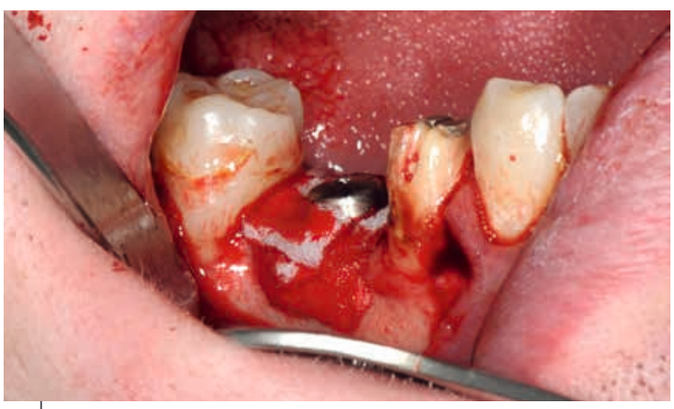

Abb. 9: Intraoperative Ansicht des inserierten Implantats mit Gingivaformer und lateraler Augmentation mit autologem Knochen und Auflagerung mit Kollagen

Abb. 10: Nahtverschluss von lateral

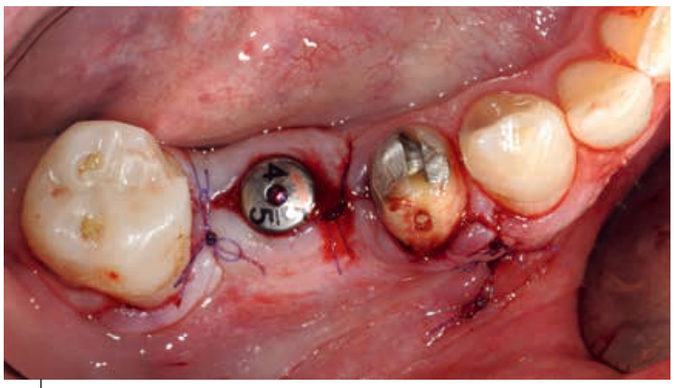

Abb. 11: Nahtverschluss von okklusal mit Gingivaformer

Abb. 12: Zustand 4 Monate post OP

Abb. 13: Zustand 4 Monate post OP

Abb. 14: Zustand 4 Monate post OP

insuffizienten Brücke. Abbildung 1 zeigt die intraorale Aufnahme vor Behandlungsbeginn noch mit der alten Brücke. Auffallend ist hier die Kronenform des Brückenglieds regio 46, insbesondere vestibulär. Der Patient klagte seit dem Einsetzen der Brücke über food impact und die schwierige Reinigungsmöglichkeit interdental. Daher wünschte er sich eine Implantattherapie, die seiner Meinung nach – so anscheinend sein Kenntnisstand durch eigene Recherchen im Internet – „ohne Abdrücke" funktionieren würde. Damit brachte er seine Erwartung und Forderung an eine moderne Zahn-Therapie zum Ausdruck. Wir entschlossen uns daher, in regio 46 zu implantieren und den Patienten regio 45 und 46 mit chairside gefertigten Kronen zu versorgen.

Nach Entfernung der Brücke regio 45-47 erfolgte zunächst die konservative Therapie des Zahns 47 mit einer Aufbaufüllung und die Versorgung der Lücke mit einer provisorischen chairside gefertigten Brücke (Protemp™, 3M Espe, Landsberg) (Abb. 3). In der Folge wurde der Zahn 47 konservativ endgültig therapiert und der Zahn 45 mit einer provisorischen Einzelzahnkrone verschlossen.

Nach erfolgter Planung der Implantatpositionierung anhand eines digitalen Orthopantomogramms mit Messkugel (Abbildung OPG 1) wurde ein Zimmer Biomet TSVT Implantat (Zimmer Dental GmbH, München) in die Lücke regio 46 inseriert. Die Primärstabilität betrug 35 Ncm. Während des Eingriffs erfolgte eine laterale Augmentation mit autologem Knochen, gewonnen aus dem Bohrstollen und Auflagerung des Augmentats mit Kollagen (Abb. 4-11).

Die Wundheilung verlief komplikationslos. Die Abb. 12-14 zeigen die klinische Situation vier Monate nach Implantatinsertion. Der Zahn 45 wurde mit einer Aufbaufüllung therapiert und für eine neue definitive Krone präpariert. Abb. 15 zeigt das Implantat als auch den Zahn 45 vor Beginn der prothetischen Phase. Beide Zähne wurden mit dem CAD/CAM System CEREC AC mit CEREC Omnicam (Dentsply Sirona, Bensheim) intraoral zusammen abgeformt. Zur besseren Darstellung der Präpa-

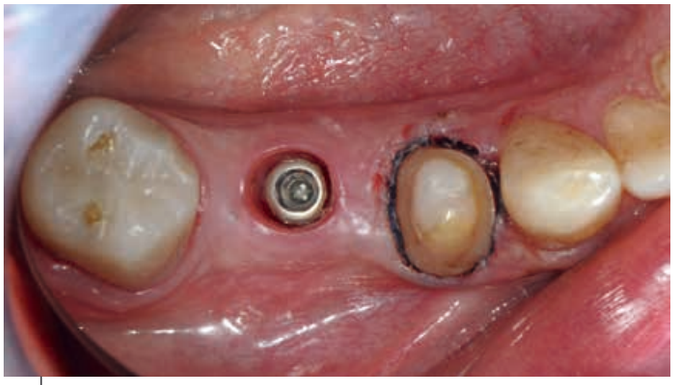

Abb. 15: Zustand 4 Monate post OP ohne Gingivaformer

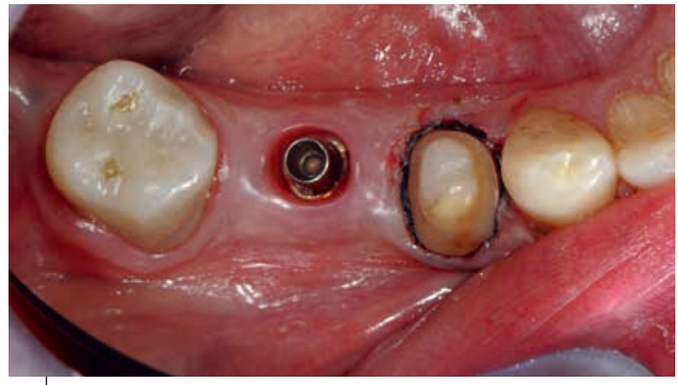

Abb. 16: Ansicht der inserierten Titanbasis

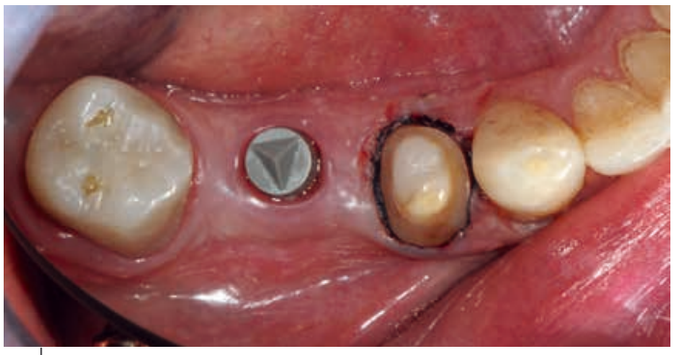

Abb. 17: Ansicht der inserierten Titanbasis mit Scanbody

Abb. 18: Zustand nach Eingliederung der Krone auf Zahn 45 und vor Eingliederung der Implantatkrone

Abb. 19 - 21: Fertiggestellte monolithische Implantatkrone und individualisiertes Abutment aus Lithium-Disilikat-Glaskeramik (IPS e.max CAD, Ivoclar Vivadent)

Abb. 22: Kontrolle der Passung der fertigen Restauration

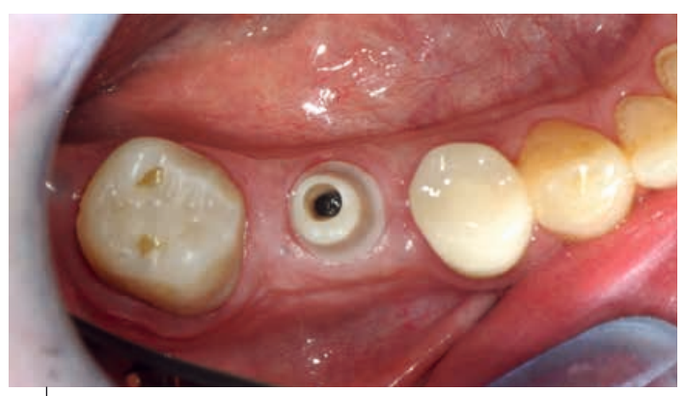

Abb. 23: Inseriertes individualisiertes Abutment vor Verschluss des Schraubenkanals von okklusal

Abb. 24: Inseriertes individualisiertes Abutment vor Verschluss des Schraubenkanals von lateral

Abb. 25: Behandlungsergebnis von okklusal

Abb. 26: Behandlungsergebnis von lateral

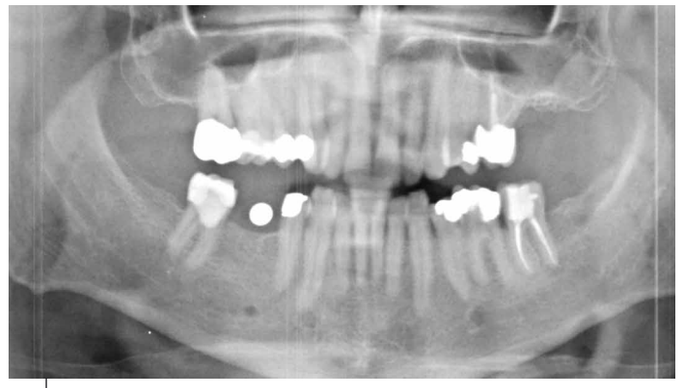

OPG 1: Implantat Messkugelaufnahme

OPG 2: Kontroll OPG nach Implantatinsertion

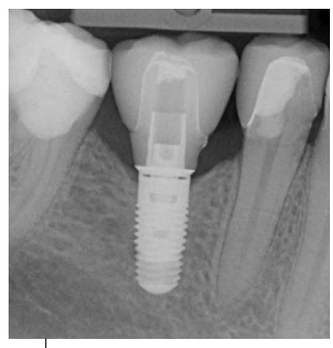

Radiologische Kontrolle

rationsgrenze wurde im Sulcus des Zahns 45 ein Retraktionsfaden gelegt (Abb. 15). Bis zu diesem Schritt erfolgt die Vorbereitung der zu behandelnden Zähne wie bei der konventionellen Technik. Beim Implantat wird nach dem Entfernen des Gingivaformers anstelle eines Abdruckpfostens eine Titanbasis platziert (Abb. 16). Später wird auf derselben Titanbasis die direkt verschraubte Krone oder das individualisierte Abutment nach Herstellerangaben adhäsiv zementiert. Auf der Titanbasis wird vor dem Einscannen der Scanbody aufgesetzt und die intraorale Situation gescannt (Abb. 17). Die Restauration der beiden Zähne wird danach digital geplant (Screenshots 1-9). Die fertig gestellten monolithischen Kronen und das Abutment aus Lithium-Disilikat-Glaskeramik können eingesetzt werden (Abb. 19-22).

Abbildung 18 zeigt die eingesetzte Krone auf Zahn 45. In der Folge wurde auf das Implantat das individualisierte Abutment aufgeschraubt (Abb. 23-24) und die Krone darauf zementiert (Abb. 25). Abbildung 26 zeigt beide eingesetzte Kronen nach Kontrolle der Okklusion und Artikulation.

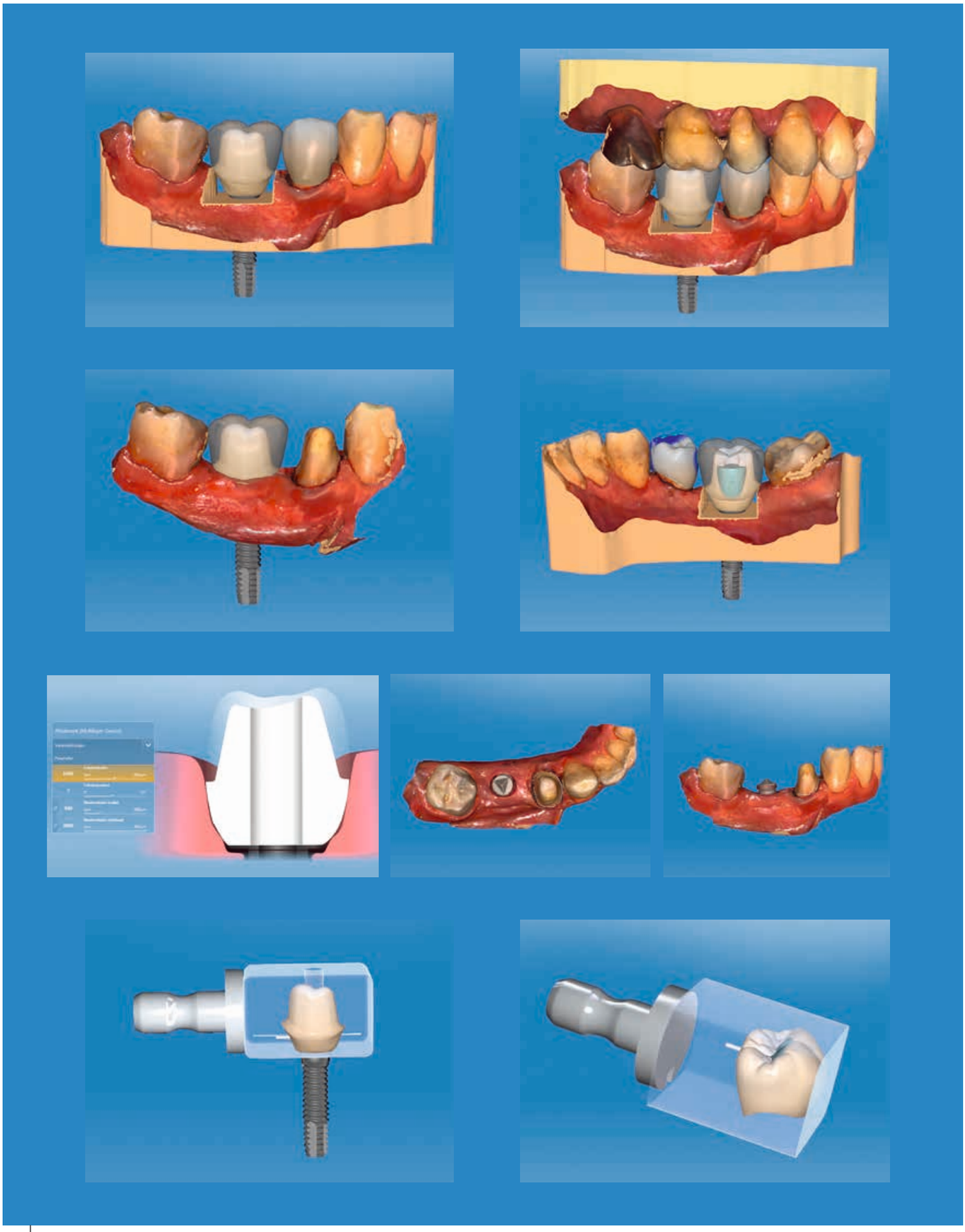

Screenshots 1-9: Digitale Planung der Restauration (CEREC AC mit CEREC Omnicam)

Diskussion

Der oben beschriebene Fall zeigt eine alltäglich vorzufindende typische Komplikation einer insuffizienten Brücke mit Fraktur der Verblendkeramik. Der Einsatz monolithischer Restaurationen und deren Design mit der CAD/CAM Technologie stellt in diesem einfachen Fallbeispiel einen effizienten Weg zur Erreichung des Behandlungsziels dar. Bei dieser Technik wird die Restauration ausschließlich am Computer geplant und anschließend aus einem Block des favorisierten Materials gefräst oder geschliffen.

Monolithische Werkstoffe ermöglichen im Vergleich zu Verblendkeramiken gleichwertige ästhetische Ergebnisse bei weniger technischen Komplikationen. Hervorzuheben ist insbesondere die vor einigen Jahren eingeführte Lithiumdisilikat CAD/CAM-Variante IPS e.max (Ivoclar Vivadent, FL-Schaan). Die teilgesinterten Blöcke werden aus Glasrohlingen hergestellt, welche 40 Vol.-% Lithiummetasilikat-Kristalle (Li_2SiO_3) enthalten. Das Material bekommt man in der Handelsform als bläulich gefärbte Blöcke, die in einem teilgesinterten Zwischenstadium eine geringere Festigkeit (ca. 130 bis 150 Mpa) aufweisen und dadurch leicht von CAD/CAM Schleifeinheiten bearbeitet werden können.

Nach dem Schleifen muss die Restauration erneut gesintert werden. Dadurch erhält die Versorgung ihre endgültige Farbe und Festigkeit von ca. 350 Mpa (Herstellerangabe). Mit dem IPS e.max CAD System können monolithische Inlays, Onlays, Teilkronen, Kronen und bis zu dreigliedrige Brücken hergestellt werden. Bei Implantatrestaurationen besteht die Möglichkeit, ein individuelles CAD-Abutment (wie oben beschrieben) zu fertigen, welches mit einer Titanbasis verklebt und dann mit einer separaten vollkeramischen Krone versorgt wird. Alternativ kann eine monolithische vollanatomische Krone auf einer Titanbasis verklebt und am Implantat mit einer okklusalen Schraube befestigt werden. Für beide Varianten stehen CAD/CAM Blöcke mit einem bereits industriell gefertigten Schraubenkanal zur Verfügung.

Der Einsatz der CAD/CAM Technik in Kombination mit den monolithischen Materialien ermöglicht dem Zahnarzt, in ein bis zwei Stunden, die endgültige Restauration in der eigenen Praxis fertigzustellen. Der Arbeitsablauf hin zur Restauration ist somit deutlich schneller und technisch einfacher als bei konventionell hergestellten Versorgungen. Die daraus resultierende geringe Behandlungs- und Laborzeit ermöglicht ein verbessertes Kosten-Nutzen-Verhältnis.

Schlussfolgerung

Die Digitalisierung in der Zahnheilkunde ist nicht zu stoppen. Eine digitale Röntgenausrüstung gehört heute zur Standardausstattung einer Zahnarztpraxis. Auch die Digitalisierung in der Röntgentechnik ging schrittweise und es war notwendig, den Gesamtnutzen zu erkennen. Speziell aus wirtschaftlicher Sicht lässt sich dieser nicht nur durch Abrechnungspositionen darstellen. So wird eine Praxis mittlerweile kaum noch rein konventionell oder analog ausgestattet. Die Vorteile der digitalen Systeme haben sich durchgesetzt.

Digitale Konstruktionen über spezielle CAD/CAM Systeme bieten grundsätzlich Vorteile, egal ob nur das Modell gescannt oder intraoral abgeformt wird. Die Restaurationen werden aus homogenen, industriell gefertigten Rohlingen hergestellt und in der Folge minimalinvasiv und defektbezogen erfolgreich umgesetzt. Dies führt zu einer höheren Biokompatibilität und besseren Qualität. Patienten fordern heute zu Recht eine moderne Zahnheilkunde unter Einsatz digitaler Technologien. Sie wollen eine möglichst geringe Behandlungszeit, minimal invasive und substanzschonende Behandlungen und qualitativ hohe sowie ästhetisch überzeugende Ergebnisse.

Dr. med. dent.
M. Sc. Ahmad Ali Ludin

Dr. Ahmad Ali Ludin hat eine eigene Praxis in Stuttgart mit den Behandlungsschwerpunkten Implantologie und Ästhetische Zahnheilkunde.

- *Seit 2008 niedergelassen in eigener Praxis in Stuttgart*
- *2014 - 2016: Master of Science in orale Implantologie und Parodontaltherapie (DGI)*
- *2006 - 2008: Gemeinschaftspraxis am Bodensee*
- *2004 - 2006: Assistenzarzt in Praxis für Implantologie in Stuttgart*
- *2002 - 2003: Assistenzarzt in Olpe, Oralchirurgie in Siegen*
- *2001 - 2005: Promotion zum Dr. med. dent., Universität Freiburg bei Prof. Dr. G. Krekeler*
- *1996 - 2001: Studium der Zahnmedizin an der Albert-Ludwigs-Universität in Freiburg im Breisgau*

Kontakt:
Zahnarztpraxis Dr. Ludin
Möhringer Landstraße 36
70563 Stuttgart
Tel. 07 11 - 7 22 49 29 0
Fax. 07 11 - 7 22 49 29 9
praxis@dr-ludin.de
www.dr-ludin.de

Abrechnungsbeispiel: CEREC Versorgung mit IPS e.max CAD System nach Implantation

Angelika Enderle

Ausgangsbefund:
Insuffiziente Brücke im Unterkiefer, regio 45 auf 47 (Fraktur der Verblendkeramik Zahn 47)

Therapieplanung:
regio 46 – Implantat, 45, 46, 47 – chairside gefertigte Cerec-Kronen, adhäsiv befestigt, optisch-elektronische Abformung. Ausführung der Versorgung gefräst IPS e.max CAD.

Heil- und Kostenplan Privat

Zähne	GOZ-Nr.	Bezeichnung
Vorbereitende Maßnahmen		
	0010	Eingehende Untersuchung zur Feststellung von Zahn-, Mund- und Kiefererkrankungen einschließlich Erhebung des Parodontalbefundes sowie Aufzeichnung des Befundes
	Ä 1	Beratung auch mittels Fernsprecher
	0030	Aufstellung eines schriftlichen Heil- und Kostenplans nach Befundaufnahme und gegebenenfalls Auswertung von Modellen
	0060	Abformung beider Kiefer für Situationsmodelle und einfache Bissfixierung, einschließlich Auswertung zur Diagnose oder Planung **Material:** Abformmaterial zzgl. Ersatz von Auslagen für zahntechnische Leistungen gemäß § 9 GOZ für Modellherstellung
	0100	Intraorale Leitungsanästhesie **Material:** Lokalanästhetikum
45, 47	2290	Entfernung einer Einlagefüllung, einer Krone, eines Brückenankers, Abtrennen eines Brückengliedes oder Steges oder Ähnliches **Material:** ggf. Einmalkronentrenner, insbesondere zur Durchtrennung harter Legierungen wie z. B. aus Nichtedelmetall (Stahl) oder Zirkonoxidvollkeramik, falls gemäß BGH-Urteil vom 27.05.2004 (Az.: III ZR 264/03) mehr als 75% der 2,3-fachen Gebühr der 2290 GOZ vom Instrumentenverbrauch aufgezehrt werden
47, 45	2180	Vorbereitung eines zerstörten Zahnes mit plastischem Aufbaumaterial zur Aufnahme einer Krone **Material:** ggf. teure Selbstadhäsive für die Zahnrekonstruktion, falls gemäß BGH-Urteil vom 27.05.2004 (Az.: III ZR 264/03) mehr als 75% der 2,3-fachen Gebühr der 2180 GOZ aufgezehrt werden
47, 45	2030	Besondere Maßnahme beim Präparieren oder Füllen
47, 45	7080	Versorgung eines Kiefers mit einem festsitzenden laborgefertigten Provisorium (einschließlich Vorpräparation) im indirekten Verfahren, je Zahn oder je Implantat, einschließlich Entfernung
46	7090	Versorgung eines Kiefers mit einem laborgefertigten Provisorium im indirekten Verfahren, je Brückenglied, einschließlich Entfernung **Material:** Abformungsmaterial zzgl. Ersatz von Auslagen für zahntechnische Leistungen gemäß § 9 GOZ
Implantation		
	Ä 5	Symptombezogene Untersuchung
	5004	Panoramaschichtaufnahme der Kiefer
46	0100	Intraorale Leitungsanästhesie **Material:** Lokalanästhetikum
	9000	Implantatbezogene Analyse und Vermessung des Alveolarfortsatzes, des Kieferkörpers und der angrenzenden knöchernen Strukturen sowie der Schleimhaut, je Kiefer
46	9010	Implantatinsertion, je Implantat **Material:** Implantate und Implantatteile, nur einmal verwendbare Implantatbohrer, -fräsen

Zähne	GOZ-Nr.	Bezeichnung
	9090	Knochengewinnung (z. B. Knochenkollektor oder Knochenschaber), Knochenaufbereitung und -implantation, auch zur Weichteilunterfütterung **Material:** Einmalknochenkollektor, -schaber, atraumatisches Nahtmaterial
	2442	Implantation alloplastischen Materials **Material:** collagen patch
	Ä 444	Zuschlag bei ambulanter Durchführung von operativen Leistungen
46		zzgl. weiterer GOZ-Leistungen zur Nachbehandlung und Nachkontrolle nach einem chirurgischen Eingriff in einer Folgesitzung

Definitive prothetische Versorgung

44-47 14-17	0065	Optisch-elektronische Abformung einschließlich vorbereitender Maßnahmen, einfache digitale Bissregistrierung und Archivierung, je Kieferhälfte oder Frontzahnbereich **Material:** Abformsprays, Abformpuder, Einmal-Scanneraufsätze, Einmal-Scankörper etc.
	6010a*	Computergestützte Auswertung zur Diagnose und Planung der optisch-elektronischen Abformung
		* Die Auswertung des Scans durch den Zahnarzt ist eine medizinisch notwendige Leistung, die weder in der GOZ noch in der GOÄ enthalten ist. In diesem Fall ist die analoge Berechnung beispielsweise über die GOZ-Nr. 6010 möglich. Welche nach Art, Kosten- und Zeitaufwand gleichwertige Leistung als Analogleistung herangezogen wird, liegt im Ermessen des Zahnarztes.
46	9050	Entfernen und Wiedereinsetzen sowie Auswechseln eines oder mehrerer Aufbauelemente bei einem zweiphasigen Implantatsystem während der rekonstruktiven Phase **Material:** Implantatteile
47, 46, 45	2200	Versorgung eines Zahnes oder Implantats durch eine Vollkrone (Tangentialpräparation)
47, 46, 45	2197	Adhäsive Befestigung (plastischer Aufbau, Stift, Inlay, Krone, Teilkrone, Veneer, etc.)

Das zahnärztliche Honorar ist gemäß § 5 GOZ innerhalb des Gebührenrahmens (1,0-fach bis 3,5-fach) unter Berücksichtigung der Schwierigkeit und des Zeitaufwandes der einzelnen Leistung sowie der Umstände bei der Ausführung nach billigem Ermessen zu bestimmen.

Sollten die geplanten Leistungen aus betriebswirtschaftlichen Gründen mit einem nach § 5 Abs. 2 GOZ ermittelten Steigerungssatz nicht adäquat vergütet werden, eröffnet § 2 Abs. 1 der GOZ die Möglichkeit, abweichend von den Bestimmungen zum Bemessen der Gebühren in § 5 GOZ, die Höhe der Gebühren für einzelne zahnärztliche Leistungen mit dem Patienten fest zu vereinbaren.

Zahntechnische Abrechnung nach BEB 97

BEB-Nr.	Bezeichnung
BEB-Nr.	Bezeichnung
0724	Zahnfarbenbestimmung II
1401	Provisorische Krone, Brückenglied aus Kunststoff
0842*	CAD-Modellsegmentierung
0843*	Segment digitalisieren
0844*	Biss digitalisieren
0845*	Präparationsgrenze digitalisieren
0849*	CAD- Konstruktion Abutment
0848*	CAD- Konstruktion Krone
2281	Krone aus Keramik gefräst
2975	Bearbeiten eines konfektionierten Implantataufbaus, Keramik
2951	Individuell charakterisieren, Keramik
5306	Keramik konditionieren
5401	Keramik ätzen
Material	Implantatmaterial, IPS e. max CAD

Alle Positionen mit * sind laborindividuelle BEB-Nummern

Der Ersatz von Auslagen für zahntechnische Leistungen nach § 9 Abs. 1 GOZ erfolgt auf Grundlage einer praxis- oder laborindividuellen betriebswirtschaftlichen Kalkulation. Ersatzfähig sind nur die dem Zahnarzt tatsächlich entstandenen Kosten. Gem. § 10 Abs. 3 Satz 5 und 6 GOZ ist hierfür eine Beifügung der Rechnung des gewerblichen Labors oder eines Eigenbelegs für das Zahnarztlabor erforderlich.

Dieses Berechnungsbeispiel basiert auf der GOZ 2012 unter Berücksichtigung des aktuellen GOZ-Kommentars der Bundeszahnärztekammer (BZÄK) und der Kommentierung von Liebold/Raff/Wissing „DER Kommentar zu BEMA und GOZ“ (Stand 116. Lieferung, Asgard-Verlag, Siegburg). Auf ggf. notwendige Begleitleistungen sowie Steigerungsfaktoren wurde bewusst verzichtet, da diese nach Aufwand patienten- bzw. praxisindividuell erfolgen. Eine Haftung und Gewähr für den Inhalt kann nicht übernommen werden.

Angelika Enderle
Inhaberin Firma abrechnungspartner, Stuttgart